






## Pseudoobstrucción intestinal crónica con neumatosis intestinal en la esclerosis sistémica

Esther Viñas-Esmel<sup>1,3</sup> , Olga Araújo<sup>1,3</sup> , Gema María Lledó-Ibañez<sup>1,3</sup> , Alexandre Soler-Perromat<sup>2</sup> , Gerard Espinosa<sup>1,3\*</sup> 

<sup>1</sup>Servicio de Enfermedades Autoinmunes, Hospital Clínic de Barcelona, Barcelona, España

<sup>2</sup>Centro de Diagnóstico por la Imagen (CDI), Sección de Radiología Abdominal, Hospital Clínic de Barcelona, Barcelona, España

<sup>3</sup>Institut d'Investigacions Biomèdiques August Pi i Sunyer (IDIBAPS), Universitat de Barcelona, Barcelona, España

Recibido: 12/06/2023

Aceptado: 28/08/2023

En línea: 31/12/2023

**Citar como:** Viñas-Esmel E, Araújo O, Lledó-Ibañez GM, Soler-Perromat A, Espinosa G. Pseudoobstrucción intestinal crónica con neumatosis intestinal en la esclerosis sistémica. Rev Esp Casos Clin Med Intern (RECCMI). 2023 (diciembre); 8(3): 117-119. doi: <https://doi.org/10.32818/reccmi.a8n3a3>.

**Cite this as:** Viñas-Esmel E, Araújo O, Lledó-Ibañez GM, Soler-Perromat A, Espinosa G. Chronic intestinal pseudo-obstruction with pneumatosis intestinalis in systemic sclerosis. Rev Esp Casos Clin Med Intern (RECCMI). 2023 (December); 8(3): 117-119. doi: <https://doi.org/10.32818/reccmi.a8n3a3>.

Autor para correspondencia: Gerard Espinosa. [gespino@clinic.cat](mailto:gespino@clinic.cat)

### Palabras clave

- ▷ Esclerosis sistémica
- ▷ Tracto gastrointestinal
- ▷ Pseudoobstrucción intestinal
- ▷ Neumatosis intestinal
- ▷ Sobrecrecimiento bacteriano

### Resumen

La esclerosis sistémica (ES) es una enfermedad autoinmune donde la afectación gastrointestinal puede estar presente en más del 90% de los pacientes. Presentamos el caso de una mujer de 59 años con antecedentes de ES con historia de dolor abdominal difuso, vómitos ocasionales, deposiciones líquidas intermitentes y pérdida de peso. Una tomografía computarizada (TC) abdominopélvica mostraba dilatación de todas las estructuras gastrointestinales, abundante ascitis, neumoperitoneo y neumatosis intestinal. Se orientó como una pseudoobstrucción intestinal crónica, una complicación digestiva poco común de la ES. La evolución clínica fue satisfactoria con reposo intestinal, antibioterapia empírica y el uso precoz de procinéticos y nutrición parenteral.

### Keywords

- ▷ Systemic sclerosis
- ▷ Gastrointestinal tract
- ▷ Intestinal pseudo-obstruction
- ▷ Intestinal pneumatosis
- ▷ Bacterial overgrowth

### Abstract

Systemic sclerosis (SS) is an autoimmune disease where gastrointestinal involvement can be present in more than 90% of patients. We present the case of a 59-year-old woman with SS with a history of diffuse abdominal pain, occasional vomiting, intermittent liquid stools, and weight loss. An abdominopelvic computed tomography (CT) showed dilation of all gastrointestinal structures, abundant ascites, pneumoperitoneum, and intestinal pneumatosis; which all suggested a case of chronic intestinal pseudo-obstruction, a rare digestive complication in SS. The clinical course was satisfactory after bowel rest, empirical antibiotic therapy, and early use of prokinetics and parenteral nutrition.

### Puntos destacados

- ▷ La pseudoobstrucción intestinal crónica es una complicación gastrointestinal rara de la esclerosis sistémica.
- ▷ Se diagnostica mediante técnicas de imagen que muestran dilatación intestinal sin obstrucción mecánica.
- ▷ El tratamiento incluye reposo intestinal, procinéticos y nutrición parenteral para minimizar la desnutrición calórico-proteica.

za por una disminución del movimiento y la función de los músculos del tracto gastrointestinal, lo que provoca una obstrucción parcial o completa del paso de los alimentos y líquidos a través del intestino.

### Caso clínico

#### Antecedentes

Mujer de 59 años, natural de China, sin antecedentes de alergias medicamentosas conocidas ni hábitos tóxicos, diagnosticada en 2008 de ES con esclerodermia limitada. La enfermedad había cursado con fenómeno de Raynaud bifásico, telangiectasias, microstomía y úlceras digitales con resorción oacroostolisis de una falange distal de la mano derecha.

A nivel visceral presentaba hipotonía leve del esfínter esofágico inferior y nula contractilidad del cuerpo esofágico lo que había provocado una esofagitis péptica con evolución a esófago de Barrett, estenosis de la luz y disfagia a sólidos. Además, presentaba una enfermedad pulmonar intersticial tipo neuropatía intersticial no específica (NINE) con extensión limitada sin datos de hipertensión arterial pulmonar asociada.

### Introducción

La esclerosis sistémica (ES) es una enfermedad autoinmune sistémica que se caracteriza por el desarrollo de fibrosis y alteraciones vasculares que pueden afectar a diferentes órganos. El tracto gastrointestinal puede verse afectado hasta en el 90% de los casos, sobre todo a nivel del esófago y zona anorrectal. En la patogenia de esta manifestación orgánica se han implicado mecanismos miopáticos, neuropáticos y fibrosis progresiva, lo que conduce a una alteración de la contractilidad de la pared del tracto gastrointestinal<sup>1</sup>.

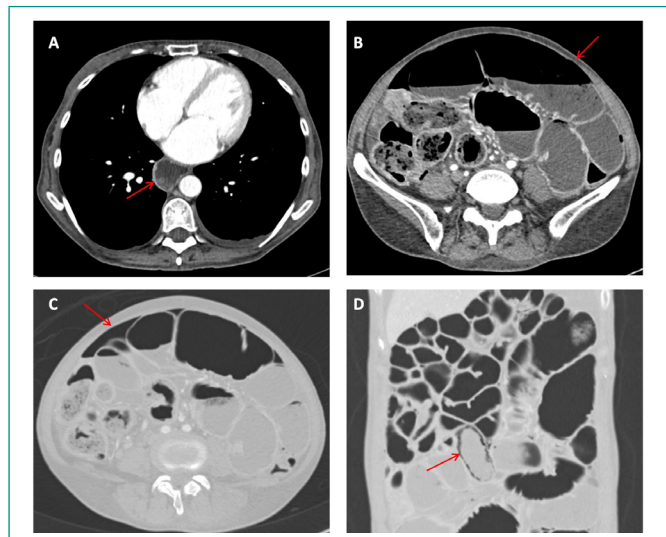
Describimos en este artículo el caso de una mujer con ES que desarrolló una complicación digestiva poco común pero grave, la pseudoobstrucción intestinal crónica con neumatosis (*pneumatosis cystoides intestinalis*, PCI). Se caracteri-

El estudio inmunológico mostraba positividad para anticuerpos antinucleares (HEp2) y anticuerpos anticentrómero. En la capilaroscopia se detectaron dilataciones capilares, megacapilares y hemorragias. La paciente seguía tratamiento con micofenolato de mofetilo, diltiazem, nitroglicerina tópica, esomeprazol y famotidina.

## Enfermedad actual

La paciente desarrolló de forma progresiva un cuadro clínico de dolor abdominal continuo difuso de predominio en epigastrio, que se incrementaba con la ingesta, asociado a náuseas y vómitos ocasionales de tipo alimentario. El dolor interfería con el descanso nocturno, se acompañaba de deposiciones diarreas líquidas intermitentes sin productos patológicos y de una pérdida ponderal de unos 12 kg en los últimos 6 meses. Se descartó otra patología concomitante.

Con la sospecha clínica de un síndrome de sobrecrecimiento bacteriano (SIBO), dada la ausencia de otros datos que justificaran el cuadro, se inició tratamiento de forma ambulatoria con rifaximina, se suspendió el micofenolato de mofetilo y se realizó una tomografía computarizada (TC) abdominopélvica. La TC mostró una dilatación del esófago, estómago, duodeno, asas yeyunales e ileales, sin cambios de calibre evidentes (figura 1).



**Figura 1.** (A) TC abdominal con contraste endovenoso y en plano axial. Se observa una marcada dilatación esofágica (flecha), en relación con la esclerosis sistémica. (B) TC abdominal con contraste endovenoso y en plano axial. Presenta una importante dilatación de asas de intestino delgado (flecha), sin cambios bruscos de calibre, que sugiere un cuadro suboclusivo. (C) TC abdominal en plano axial y en ventana de pulmón. Presenta neumoperitoneo difuso (flecha), indicativo de perforación intestinal. (D) TC abdominal con reconstrucción en plano coronal y en ventana de pulmón. Presenta un asa ileal con pequeñas burbujas aéreas en su pared, indicativo de neumatosis intestinal.

Algunas asas yeyunales e ileales presentaban signos de neumatosis parietal parcheada. Se visualizaba abundante ascitis y un neumoperitoneo de distribución difusa. Tras comentarlo con el servicio de Cirugía General y el de Radiodiagnóstico se descartó la existencia de una perforación intestinal, y se orientó como una pseudoobstrucción intestinal crónica con neumoperitoneo secundario a neumatosis intestinal en una paciente con ES. Ante todos estos hallazgos, se decidió el ingreso hospitalario de la paciente.

## Exploración física

La paciente estaba hemodinámicamente estable, afebril y eupneica con saturación basal de oxígeno por pulsioximetría de 97%. En la exploración física destacaba una delgadez patente con afectación cutánea limitada conocida y

estable, fenómeno de Raynaud evidente, microstomía, telangiectasias faciales y edema tibiomaleolar bilateral con fovea. El abdomen estaba distendido con semiología de ascitis grado III, levemente doloroso a la palpación, con disminución del peristaltismo y sin signos de peritonismo.

## Pruebas complementarias

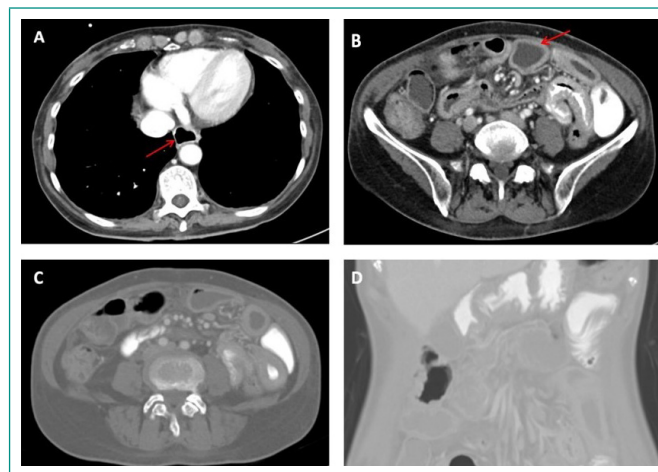
En la analítica, los reactantes de fase aguda fueron normales y destacaba una hipoproteïnemia (48 g/L) con hipoalbuminemia (28 g/L), sin otras alteraciones relevantes en la bioquímica. En el hemograma se apreciaba una discreta anemia normocítica normocrómica (hemoglobina 11,4 g/dL), sin otros hallazgos destacables. Se realizó una paracentesis diagnóstica que obtuvo un líquido con características de trasudado. En la radiografía de tórax se identificó la presencia de aire libre subdiafragmático, compatible con neumoperitoneo. En la radiografía de abdomen se observaron algunos niveles hidroaéreos, restos fecales en el marco cólico y ausencia de aire en la región distal.

## Diagnóstico

Pseudoobstrucción intestinal crónica con neumoperitoneo secundario a neumatosis intestinal parcheada y desnutrición calórico-proteica grave en el contexto de ES.

## Evolución

Se decidió mantener a la paciente en reposo intestinal, se inició nutrición parenteral y se añadió antibioterapia empírica con ceftriaxona y metronidazol. El resultado del cultivo del líquido ascítico fue negativo y la citología descartó malignidad. La evolución de la paciente fue favorable con mejoría del dolor y la distensión abdominal y resolución de los vómitos, lo que permitió el inicio de la ingesta oral. Finalmente, se mantuvo la rifaximina para la prevención del SIBO y, de acuerdo con el Servicio de Gastroenterología, se inició piridostigmina en días alternos y una dieta pobre en grasas. Durante el seguimiento en consulta externa se constató la persistencia de la mejoría, aunque mantenía cierto grado de distensión abdominal con algún vómito aislado, por lo que se añadió al tratamiento prucaloprida. Se repitió una TC abdominopélvica que confirmó la resolución total del neumoperitoneo y parcial de la neumatosis intestinal, con disminución del líquido libre en la región pélvica (figura 2).



**Figura 2.** (A) TC abdominal con contraste endovenoso y en plano axial. Se observa una mejoría del grado de dilatación esofágica (flecha). (B) TC abdominal con contraste endovenoso y en plano axial. Disminución evidente del grado de dilatación de asas de intestino delgado (flecha), aunque persisten con engrosamiento mural difuso, en relación con la esclerodermia. (C) TC abdominal en plano axial y en ventana de pulmón. Resolución completa del neumoperitoneo. (D) TC abdominal con reconstrucción en plano coronal y en ventana de pulmón. Resolución completa de la neumatosis intestinal.

## Discusión y conclusiones

La pseudoobstrucción intestinal crónica es una complicación poco común de la ES descrita en menos del 10% de los pacientes<sup>1</sup>. Se caracteriza por una dismotilidad del intestino delgado debido al daño microvascular, la afectación neurogénica y miogénica y la fibrosis colágena<sup>2,4</sup>. Desde el punto de vista clínico se manifiesta como un cuadro oclusivo intestinal crónico sin obstrucción mecánica, con síntomas como distensión abdominal, dolor, náuseas, vómitos y, en ocasiones, diarrea y/o estreñimiento<sup>2,3</sup>. Aunque es una complicación rara, se ha asociado a una mortalidad entre el 7% y el 16%<sup>5</sup>.

El diagnóstico de la pseudoobstrucción intestinal crónica se confirma con técnicas de imagen como la TC abdominal con contraste, que muestra una dilatación del intestino delgado sin obstrucción mecánica, y puede revelar signos radiológicos como el del intestino enjuto, saculaciones y neumatosis intestinal con neumoperitoneo. Otros métodos diagnósticos son la gammagrafía de tránsito gastrointestinal, la cápsula endoscópica o la enterografía por TC/RM y la manometría gastrointestinal, esta última accesible en muy pocos centros. La radiografía de abdomen puede ser valiosa en el seguimiento del grado de dilatación intestinal y del neumoperitoneo<sup>2,3,6</sup>.

El tratamiento de la pseudoobstrucción intestinal depende de la velocidad de instauración y de la gravedad de los síntomas. En casos graves con inicio agudo se requiere reposo intestinal, hidratación intravenosa, corrección de las alteraciones electrolíticas, nutrición parenteral total y, en ocasiones, descompresión nasogástrica. Se utilizan también procinéticos para estimular la motilidad intestinal, antibióticos de amplio espectro para reducir la carga bacteriana y enemas<sup>2,3,6</sup>. En casos de necrosis o perforación intestinal puede ser necesaria la resección quirúrgica<sup>7</sup>. Después de la resolución de la fase aguda, se debe asegurar una adecuada ingesta hídrica, evitar laxantes y dietas altas en fibra, e instaurar tratamiento con procinéticos para favorecer la contracción y el tránsito intestinal<sup>2,4</sup>. En este caso, se usó un inhibidor de la acetilcolinesterasa, la piridostigmina, que prolonga la acción de la acetilcolina en el músculo liso<sup>8</sup>, y se añadió posteriormente prucaloprida, un agonista selectivo de alta afinidad del receptor de serotonina (5-HT<sub>4</sub>) que aumenta las señales neuronales para la peristalsis y la secreción<sup>1</sup>.

## Financiación

El presente trabajo no ha recibido ayudas específicas provenientes de agencias del sector público, sector comercial o entidades sin ánimo de lucro.

## Conflicto de intereses

Los autores declaran carecer de conflicto de intereses.

## Bibliografía

1. McMahan Z, Kulkarni S, Chen J, Chen J, Xavier R, Pasricha P, *et al.* Systemic sclerosis gastrointestinal dysmotility: risk factors, pathophysiology, diagnosis and management. *Nat Rev Rheumatol.* 2023; 19: 166–181. doi: <https://doi.org/10.1038/s41584-022-00900-6> (último acceso sept. 2023).
2. McFarlane IM, Bhamra MS, Kreps A, Iqbal S, Al-Ani F, Saladini-Aponte C, *et al.* Gastrointestinal manifestations of systemic sclerosis. *Rheumatol.* 2018; 8(1): 235. doi: <https://doi.org/10.4172/2161-1149.1000235> (último acceso sept. 2023).
3. Shreiner AB, Murray C, Denton C, Khanna D. Gastrointestinal manifestations of systemic sclerosis. *J Scleroderma Relat Disord.* 2016; 1(3): 247–256. doi: <https://doi.org/10.5301/jsrd.5000214> (último acceso sept. 2023).
4. Tandaipan JL, Castellví I. Systemic sclerosis and gastrointestinal involvement. *Rev Colomb Reumatol.* 2021; 27(S1): 44–54. doi: <https://doi.org/10.1016/j.rcreue.2019.12.003> (último acceso sept. 2023).
5. Mecoli C, Purohit S, Sandorfi N, Derk CT. Mortality, recurrence, and hospital course of patients with systemic sclerosis-related acute intestinal pseudo-obstruction. *J Rheumatol.* 2014; 41(10): 2049–2054. doi: <https://doi.org/10.3899/jrheum.131547> (último acceso sept. 2023).
6. Domsic R, Fasanella K, Bielefeldt K. Gastrointestinal manifestations of systemic sclerosis. *Dig Dis Sci.* 2008; 53(5): 1163–1174. doi: <https://doi.org/10.1007/s10620-007-0018-8> (último acceso sept. 2023).
7. Valenzuela A, Li S, Becker L, Fernández-Becker N, Khanna D, Nguyen L, *et al.* Intestinal pseudo-obstruction in patients with systemic sclerosis: an analysis of the Nationwide Inpatient Sample. *Rheumatology.* 2016; 55: 654–658. doi: <https://doi.org/10.1093/rheumatology/kev393> (último acceso sept. 2023).
8. Ahuja NK, Mische L, Clarke JO, Wigley FM, Zsuzsanna HM. Pyridostigmine for the treatment of gastrointestinal symptoms in systemic sclerosis. *Semin Arthritis Rheum.* 2018; 48(1): 111–116. doi: <https://doi.org/10.1016/j.semarthrit.2017.12.007> (último acceso sept. 2023).