

## Dolor orbitario

Bautista-Alonso RE<sup>1</sup>, González-Sánchez M<sup>2</sup>, Moreno-Díaz J<sup>1</sup>, Povar-Echeverría M<sup>1</sup>

<sup>1</sup>Servicio de Medicina Interna. Hospital Universitario Miguel Servet. Zaragoza. España

<sup>2</sup>Servicio de Neurología. Hospital Universitario Miguel Servet. Zaragoza. España

Recibido: 01/05/2016

Aceptado: 01/06/2016

En línea: 30/06/2016

Citar como: Bautista-Alonso RE, González-Sánchez M, Moreno-Díaz J, Povar-Echeverría M. Dolor orbitario. Rev Esp Casos Clin Med Intern (RECCMI). 2016 (Jun); 1(0): 46-48.

Autor para correspondencia: Rosa Eva Bautista Alonso. [rosaeva88@hotmail.com](mailto:rosaeva88@hotmail.com)

### Palabras clave

- ▷ Enfermedad inflamatoria orbitaria
- ▷ Pseudotumor inflamatorio
- ▷ Miositis orbitaria

### Keywords

- ▷ *Orbital inflammatory disease*
- ▷ *Inflammatory pseudotumor*
- ▷ *Orbital myositis*

### Resumen

Presentamos el caso de una paciente con antecedente de lupus eritematoso sistémico y clínica de dolor retroorbitario izquierdo resistente a la analgesia habitual. Se realiza una resonancia magnética nuclear (RMN) craneal que pone de manifiesto un engrosamiento del músculo recto interno izquierdo compatible con miositis. Se instaura tratamiento con dosis elevadas de corticoides logrando una mejoría clínica progresiva. La miositis orbitaria es una enfermedad inflamatoria no infecciosa que afecta principalmente a los músculos extraoculares, cuyo diagnóstico se realiza por exclusión de otras patologías que afectan a la órbita, siendo fundamental el estudio de neuroimagen, en especial la RMN.

### Abstract

*We report a patient affected by Systemic Lupus Erythematosus who presents left retro-orbital pain. A magnetic resonance imaging (MRI) reveals a thickening of the left medial rectus muscle compatible with orbital myositis. A progressive clinical improvement is achieved with high doses of corticosteroids. Orbital myositis is a non-infectious inflammatory disease that primarily affects the extraocular muscles, whose diagnosis is made by excluding other diseases affecting the orbit. Neuroimaging study is essential to diagnose this disease, especially MRI.*

### Puntos destacados

- ▷ Lo más destacable de este caso es la gran variabilidad de diagnósticos diferenciales posibles que se plantean ante el dolor orbitario. La miositis orbitaria es una patología muy poco frecuente pero en cuyo diagnóstico es fundamental la sospecha clínica y exclusión de otras patologías orbitarias.

ellas se encuentra la miositis orbitaria, una enfermedad inflamatoria no infecciosa que afecta principalmente a los músculos extraoculares.

### Historia clínica

Paciente mujer de 32 años con antecedente de lupus eritematoso sistémico (LES) de 16 años de evolución, con afectación articular, cutánea y hematológica. Patrón serológico con positividad para anticuerpos antinucleares, anti-ENA, anti-DNA y antifosfolípido. En tratamiento habitual con prednisona 5 mg diarios.

Presenta cuadro de 15 días de evolución de dolor retroorbitario izquierdo continuo, que persiste por la noche y aumenta con los movimientos oculares. El dolor es de intensidad progresivamente creciente y no responde al tratamiento con paracetamol ni tramadol, mejorando parcialmente con antiinflamatorios no esteroideos. Asocia congestión nasal ipsilateral y ligera inyección conjuntival, tratada con colirio de tobramicina y dexametasona ante la sospecha de conjuntivitis bacteriana, sin mejoría.

### Introducción

La enfermedad inflamatoria de la órbita se conoce también como pseudotumor inflamatorio o síndrome inflamatorio orbitario idiopático. Constituye el 6% de toda la patología orbitaria, siendo la tercera causa más frecuente después de la orbitopatía tiroidea y las enfermedades linfoproliferativas. Se trata de un grupo de enfermedades inflamatorias heterogéneas cuya etiopatogenia exacta se desconoce, que afectan a distintas estructuras orbitarias ocasionando síntomas muy variables (**Tabla 1**); entre

Estructura involucrada	Clínica	Hallazgos de imagen	Diagnóstico diferencial
Glándula lagrimal	Dacrioadenitis	Engrosamiento de la glándula lagrimal	Neoplasia epitelial, linfoma
Músculos extraoculares	Miositis	Inflamación unilateral de musculatura ocular extrínseca, grasa y tendón	Orbitopatía tiroidea
Vaina del nervio óptico	Perineuritis	Realce periférico del nervio óptico	Meningioma del nervio óptico, neuritis óptica desmielinizante
Grasa orbitaria/periorbitaria	Celulitis	Realce de tejidos blandos periorbitarios	Celulitis orbitaria infecciosa, fistula carotidocavernosa, trombosis seno cavernoso
Ápex orbitario	Apicitis orbitaria, síndrome Tolosa-Hunt	Realce hipointenso en T2 del ápex orbitario ± seno cavernoso	Meningioma, otro proceso infiltrativo dural
Periesclera	Periescleritis	Adelgazamiento de la esclera con edema periescleral	Endoftalmitis

**Tabla 1.** Diagnóstico diferencial de la enfermedad inflamatoria de la órbita según localización de la afectación orbitaria. Modificado de Pakdaman<sup>3</sup>

## Exploración física

Tensión arterial 100/65 mmHg. Afebril. 74 lpm. Consciente y orientada. Bien hidratada y perfundida. Eupneica en reposo. Auscultación cardiopulmonar: rítmica a 74 lpm, sin soplos, normoventilación. Abdomen: blando, no doloroso, peristaltismo conservado. Extremidades sin edemas. Examen neurológico: pupilas isocóricas y normorreactivas, movimientos oculares normales, sin nistagmos ni diplopía. Dolor orbitario izquierdo con la movilización ocular. Sin alteraciones del lenguaje ni de pares craneales. Ausencia de puntos gatillo craneales. Fuerza, sensibilidad, reflejos osteotendinosos, marcha y estabilidad normales. Sin signos de irritación meningea.

## Pruebas complementarias

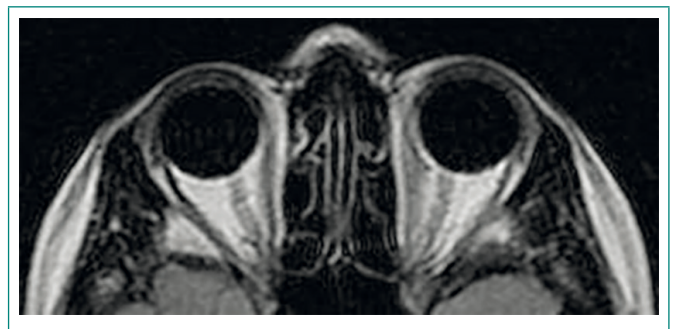
- Electrocardiograma: ritmo sinusal a 74 lpm, sin alteraciones.
- Radiografía de tórax: sin alteraciones pleuroparenquimatosas ni mediastínicas.
- Radiografía de senos craneales: sin signos sugestivos de sinupatía.
- Análisis sanguínea. Hemograma: leucocitos 4.500 (3.700-9.500), hemoglobina 13,1 g/dl (13-18), plaquetas 115.000 (125.000-450.000). Bioquímica: proteína C reactiva 0,10 mg/dl (0-0,50), glucosa 80 mg/dl (74-106), creatinina 0,70 mg/dl (0,67-1,17). Metabolismo férrico, hormonas tiroideas, iones séricos, enzimas hepáticas y musculares normales. Autoinmunidad: factor reumatoide < 10 UI/ml (0-14), complemento C3 67 mg/dl (79-152), C4 7 mg/dl (16-38), anticuerpos anti-nDNA 59,9 UI/ml (0-35), anticardiolipina 61 UI/ml (0-7), anti-beta 2 glicoproteína I 95 U/ml (0-20).
- Tomografía computarizada craneal: línea media centrada con simetría ventricular. Sin signos sugerentes de sangrado o isquemia ni lesiones ocupantes de espacio.
- Valoración por Oftalmología: estudio de agudeza visual, realización de fondo de ojo y tomografía de coherencia óptica sin alteraciones.

## Evolución

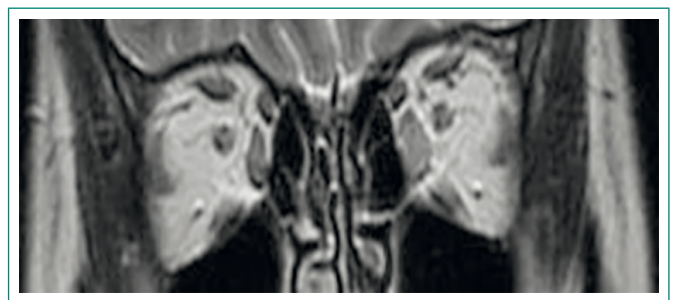
Ante la normalidad de las pruebas complementarias realizadas, se instaura tratamiento combinado con dosis plenas de antiinflamatorios no esteroideos y opioides menores. Tras 2 semanas de tratamiento sin mejoría clínica, la paciente fue valorada por Neurología, que planteó el diagnóstico diferencial entre una neuralgia de la primera rama del trigémino y una cefalea trigémino-autonómica. Apoyando el diagnóstico de cefalea trigémino-autonómica se encontraba la existencia de congestión nasal e inyección conjuntival, mientras que el empeoramiento del dolor con los movimientos oculares apoyaba el diagnóstico de neuralgia del

trigémino. Finalmente se instauró tratamiento para esta última con carbamazepina. La sintomatología persistió tras varias semanas con dicho tratamiento, por lo que se sustituyó de forma empírica por indometacina y prednisona 60 mg.

El dolor orbitario no mejoró con ninguno de los tratamientos instaurados, por lo que llegados a este punto nos planteamos el siguiente diagnóstico diferencial: orbitopatía tiroidea, linfoma, otros tumores primarios o metastásicos, fistula carotidocavernosa, neuritis óptica, patología relacionada a inmunoglobulina G4, celulitis orbitaria y miositis orbitaria. Por tanto, se amplió la analítica sanguínea con anticuerpos antitiroideos, enzimas musculares, inmunoglobulinas y sus subclases, resultando todos los parámetros normales. En ese momento se realiza una RMN craneal (**Figuras 1 y 2**), que pone de manifiesto un engrosamiento difuso del músculo recto interno izquierdo en contexto de un cuadro de miositis o pseudotumor orbitario, siendo el resto de músculos extraoculares y grasa retroocular de grosor y señal normal, descartando alteraciones en glándulas lagrimales, nervio óptico y estructuras vasculares intracraneales.



**Figura 1.** Imagen de RMN orbitaria, plano transversal: miositis del músculo recto interno izquierdo



**Figura 2.** Imagen de RMN orbitaria, plano coronal: miositis del músculo recto interno izquierdo

## Diagnóstico

Miositis orbitaria del músculo recto interno izquierdo.

## Discusión

El síntoma más frecuente de la miositis orbitaria es el dolor orbitario o periorbitario unilateral que aumenta con la movilización ocular, pudiendo cursar también con proptosis, edema periorbitario e hiperemia conjuntival.

El diagnóstico de esta entidad se realiza por exclusión de otras patologías que afectan a la órbita<sup>1,2</sup>, como neoplasias, infecciones, malformaciones vasculares o traumatismos y es fundamental el estudio de neuroimagen. El patrón oro para el diagnóstico de la miositis orbitaria es la RMN craneal, en la que se observa un engrosamiento unilateral de la musculatura ocular extrínseca, asociando en ocasiones afectación de la grasa circundante, el tendón y la unión miotendinosa.

Se planteó entonces la duda de si se trataba de una miopatía como activación del LES. En estos pacientes, las mialgias y la debilidad muscular son frecuentes, apareciendo hasta en el 70% de los casos, mientras que sólo en un 7-15% se desarrolla debilidad muscular severa, atrofia o miositis. Sin

embargo, la miositis aislada de un músculo extrínseco orbitario es muy inusual en el contexto del LES<sup>3,4</sup>. La titulación de enzimas musculares es útil para diferenciar ambas entidades, ya que se encuentran generalmente aumentadas en la miositis por LES y normales en el pseudotumor orbitario. La biopsia muscular constituye la prueba confirmatoria, aunque con frecuencia no es necesaria o no se realiza.

El tratamiento de elección de la miositis orbitaria<sup>2,3</sup> es la metilprednisolona en dosis de 0,5-1 g diarios durante 3-5 días, con lo que habitualmente mejora la clínica de forma espectacular. En el caso de nuestra paciente, se instauró tratamiento con metilprednisolona a dosis de 500 mg diarios durante 5 días, con pauta descendente posterior, logrando una mejoría clínica progresiva hasta quedar completamente asintomática.

---

## Bibliografía

1. Ding ZX, Lip G, Chong V. Idiopathic orbital pseudotumour. *Clin Radiol*. 2011; 66: 886-892.
2. Costa RM, Dumitrascu OM, Gordon LK. Orbital myositis: diagnosis and management. *Curr Allergy Asthma Rep*. 2009; 9: 316-323.
3. Pakdaman M, Sepahdari A, Elkhamar S. Orbital inflammatory disease: Pictorial review and differential diagnosis. *World J Radiol*. 2014; 6(4): 106-115.
4. Schur PH, Wallace DJ. Musculoskeletal manifestations of systemic lupus erythematosus. *Uptodate*; 2015. Disponible en: <http://www.uptodate.com>.