

IAMSEST secundario a síndrome de Kounis tipo I inducido por alimentos

Auquilla-Clavijo P¹, Povar-Echeverría M², Urmeneta-Ulloa J¹, Pérez-Guerrero A¹, Juez-Jiménez A¹

¹Servicio de Cardiología. Hospital Universitario Miguel Servet. Zaragoza. España

²Servicio de Medicina Interna. Hospital Universitario Miguel Servet. Zaragoza. España

Recibido: 01/05/2016

Aceptado: 01/06/2016

En línea: 30/06/2016

Citar como: Auquilla-Clavijo P, Povar-Echeverría M, Urmeneta-Ulloa J, Pérez-Guerrero A, Juez-Jiménez A. IAMSEST secundario a síndrome de Kounis tipo I inducido por alimentos. Rev Esp Casos Clin Med Intern (RECCMI). 2016 (Jun); 1(0): 41-43.

Autor para correspondencia: Pablo Auquilla Clavijo. pabloauq50@hotmail.com

Palabras clave

- ▷ Kounis
- ▷ IAMSEST
- ▷ Anafilaxia

Resumen

El síndrome de Kounis se caracteriza por un episodio coronario agudo en el contexto de una reacción anafiláctica; la fisiopatología es variada pero se basa en la liberación de sustancias vasoactivas derivadas de la degranulación de los mastocitos. Se presenta el caso de un paciente que debutó como un IAMSEST en el contexto de un shock anafiláctico desencadenado por alimentos; presentó angina, alteraciones en el electrocardiograma y elevación de troponinas, la ecocardiografía y la coronariografía fueron normales. El paciente presentó evolución favorable con tratamiento a base de corticoides, antihistamínicos y antiagregantes, y fue dado de alta asintomático.

Keywords

- ▷ Kounis
- ▷ NSTEMI
- ▷ Anaphylaxis

Abstract

Kounis syndrome is characterized by an acute coronary episode in the context of an anaphylactic reaction; the pathophysiology is varied but is based on the release of vasoactive substances from mast cell degranulation. We present a case of a patient who debuted as a NSTEMI in the context of anaphylactic shock triggered by food. The patient presented angina, abnormalities in electrocardiogram, and troponin elevation; echocardiography and coronary angiography were normal. The patient responded favorably to treatment with corticosteroids, antihistamines and antiplatelet agents. He was discharged without symptoms.

Puntos destacados

- ▷ Tener presente la aparición simultánea de eventos coronarios agudos y reacciones alérgicas, puede dar lugar a modificaciones en el tratamiento de los pacientes de capital importancia para su evolución.

descartar otras causas subyacentes con pruebas complementarias; no existen guías de práctica clínica específicas para el tratamiento, y la mayoría de la información viene de series de casos y consensos de expertos². A continuación presentamos un caso de SK con la posterior discusión basada en la revisión de la literatura actual.

Introducción

El síndrome de Kounis (SK) ha sido descrito como la aparición de síndromes coronarios agudos en el contexto de reacciones anafilácticas o anafilactoides desencadenadas por diversos agentes etiológicos (fármacos, alimentos, picaduras de insectos, etc.)¹. La clínica de presentación es variada y puede ser desde angina hasta shock cardiogénico; la etiología no está del todo clara pero se relaciona principalmente con la degranulación de los mastocitos suscitada en la reacción alérgica que libera a la circulación sustancias vasoactivas (principalmente histamina) y proteasas. Estas sustancias producen vasoconstricción coronaria e incluso erosión de placas de ateroma y formación de trombina, pudiendo iniciar así el evento coronario². El diagnóstico es clínico apoyado en

Historia clínica

Antecedentes. Varón de 49 años de edad sin historia de alergias conocidas, con antecedentes de paresia congénita de pierna derecha, retraso mental leve, meningoencefalitis linfocitaria en 2012 e hiperuricemia asintomática, sin antecedentes cardiológicos. En tratamiento médico habitual con febusostat, colchicina, y omeprazol.

Enfermedad actual. El paciente presenta en su domicilio, pocos minutos después de ingerir alimentos (bocadillo de pavo preparado en casa), un cuadro de prurito intenso con exantema generalizado y disnea brusca con trabajo

respiratorio. No refiere haber consumido ningún alimento ni fármaco distinto a los habituales. No había tenido episodios similares previamente. Tras avisar al servicio de emergencias, es atendido en domicilio y se le administra hidrocortisona y dexclorfeniramina intravenosa con lo que se consigue discreta mejoría clínica con disminución parcial del trabajo respiratorio; pocos minutos después el paciente presenta empeoramiento del cuadro con sudoración profusa y opresión centrotorácica sin irradiación, se evidencia tensión arterial (TA) de 80/50 mmHg y en electrocardiograma (ECG) ritmo sinusal, morfología de BIRDHH con descenso de 1 mm de segmento ST de V1 a V3, y ondas T negativas profundas junto a ondas T picudas en el resto de derivaciones. Se le administra suero fisiológico y cloruro mórfico intravenoso con mejoría de las cifras de TA y desaparición progresiva de la opresión precordial. En Urgencias el paciente se encuentra progresivamente en mejor estado general, eupneico en reposo y con dolor torácico de menor intensidad; presenta únicamente exantema generalizado de menor intensidad que al inicio del cuadro.

Exploración física

Signos vitales. TA 110/70 mmHg, FC 90 lpm, saturación de O₂ 93% basal, temperatura 37 °C. Piel caliente, exantema maculopapuloso generalizado, sobre todo a nivel de tronco, no hallazgos a nivel de mucosas. Auscultación pulmonar: murmullo vesicular conservado, no ruidos patológicos. Auscultación cardíaca: R1 y R2 de tono e intensidad normal, sin soplos. Abdomen blando, no doloroso a la palpación, en extremidades no edemas ni signos de trombosis venosa. Examen neurológico sin hallazgos de interés.

Pruebas complementarias

- ECG 1: ritmo sinusal a 80 lpm, morfología de BIRDHH descenso de 1 mm de segmento ST de V1 a V3 con ondas T negativas profundas, y ondas T picudas en el resto de derivaciones (**Figura 1**).
- ECG 2: ritmo sinusal con morfología de BIRDHH sin alteraciones agudas de la repolarización, clara mejoría respecto previo (**Figura 2**).
- Análisis de sangre de urgencia: glucosa 93 mg/dl, urea 46 mg/dl, creatinina 0,8 mg/dl, sodio 137 mEq/l, potasio 4,2 mEq/l, perfil hepático normal. Leucocitos 10.700 con 57,2% de neutrófilos, hemoglobina 15,9 g/dl, hematocrito 47,8%, plaquetas 227.000, hemostasia normal. Marcadores de necrosis: troponina I 0,4 → 1,5 → 0,04 ng/ml, mioglobina 22,3 → 83,2 → 75,2 ng/ml (seriación cada 6 horas desde su llegada a Urgencias).
- Radiografía de tórax: silueta cardíaca normal, sin hallazgos pleuroparenquimatosos de evolución aguda.

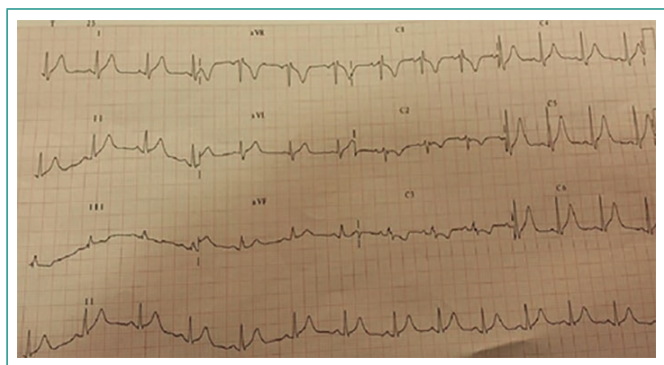


Figura 1. ECG 1. Ritmo sinusal a 80 lpm, morfología de BIRDHH descenso de 1 mm de segmento ST de V1 a V3 con ondas T negativas profundas y ondas T picudas en el resto de derivaciones

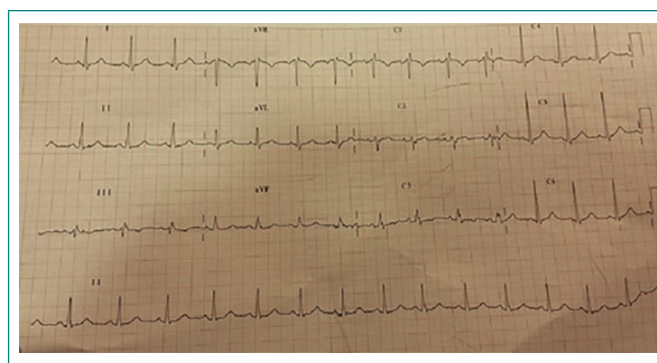


Figura 2. ECG 2. Ritmo sinusal a 84 lpm, morfología de BIRDHH sin alteraciones agudas de la repolarización; clara mejoría respecto al previo

- Ecocardiografía: ventrículo izquierdo (VI) de dimensiones normales. Hipertrofia ventricular de grado ligero. Función sistólica de VI conservada, sin alteraciones segmentarias de la contractilidad. Patrón diastólico de relajación alterada grado II. Ventrículo derecho ligeramente dilatado, normocontráctil. Dilatación biauricular, siendo de grado ligero la izquierda y moderado la derecha. Válvula mitral con velos finos, normofuncionante. Raíz aórtica de dimensiones normales. Válvula aórtica de estructura normal, con insuficiencia aórtica de grado moderado sin repercusión hemodinámica. Insuficiencia tricuspídea significativa. Hipertensión pulmonar ligera. No derrame pericárdico.
- Coronariografía: arterias coronarias sin estenosis angiográficas significativas y con flujo normal (**Figura 3**).

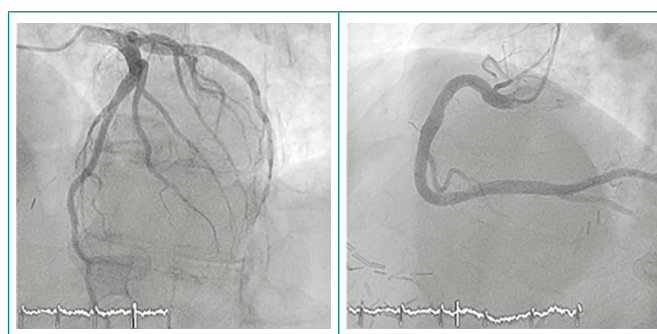


Figura 3. Coronariografía con árbol coronario libre de lesiones angiográficas y con flujo normal

Evolución

Durante su estancia en Urgencias y tras remisión de sintomatología anginoso, se realiza ECG de control que muestra ritmo sinusal con morfología de BIRDHH con clara mejoría de alteraciones de la repolarización observadas en ECG previo; en análisis de sangre se obtienen valores de troponina I (TnI) iniciales de 0,4 ng/dl; resto de parámetros dentro de la normalidad. El paciente evoluciona favorablemente con tratamiento a base de corticoides, antihistamínicos y calcioantagonistas. Se realiza ecocardiografía que revela tamaño y función de VI normal, sin asimetrías contráctiles ni derrame pericárdico. Las enzimas cardíacas en seriación aumentan hasta un valor de TnI 1,5 ng/dl, por lo que se decide realizar coronariografía previo inicio de doble antiagregación para descartar enfermedad coronaria subyacente; en dicha exploración se informa de árbol coronario sin lesiones significativas. El paciente permanece asintomático el resto del ingreso y es dado de alta en buenas condiciones con tratamiento antihistamínico y calcioantagonistas; no se pauta antiagregación por ausencia de lesiones coronarias

ateroescleróticas. Se remite a consultas externas de Alergología para completar estudio.

Diagnóstico

IAMSEST como presentación de un SK tipo I inducido por alimentos.

Discusión

El SK fue definido en 1991 por Kounis y Zavras como la aparición simultánea de eventos coronarios agudos y reacciones alérgicas. Se han descrito múltiples causas desencadenantes como fármacos, picaduras de insectos, alimentos, exposiciones ambientales y condiciones médicas¹. El diagnóstico es eminentemente clínico y se basa en objetivar síntomas y signos sugestivos de una reacción alérgica aguda y un evento coronario agudo que coinciden en el tiempo². En nuestro caso nos encontramos ante un cuadro compatible por su presentación clínica y pruebas complementarias con un infarto agudo de miocardio sin elevación de ST (IAMSEST) que se ha suscitado en el contexto de una reacción anafiláctica. Con estos datos ya podemos catalogarlo como un SK; debido a los resultados de pruebas de imagen que no evidenciaron enfermedad coronaria subyacente se etiqueta como de tipo I, pues según la clasificación actual, el SK tipo I se da en ausencia de patología coronaria previa, el tipo II con enfermedad coronaria subyacente y el tipo III está relacionado con trombosis de *stents*³. El tratamiento del proceso anafiláctico se realizó con corticoides en dosis decrecientes y antihistamínicos. Se pautaron calcioantagonistas por el componente de vasoespasmos que suele estar asociado en estos casos. Al alta no se estableció tratamiento antiagregante por la ausencia de lesiones coronarias.

Conclusiones

En la actualidad, este síndrome es una entidad clínica infradiagnosticada; se necesitan más estudios para conocer mejor su prevalencia, presentación clínica y diagnóstico, así como guías para esclarecer medidas preventivas y terapéuticas. El tratamiento de la reacción alérgica suele ser suficiente en el tipo I, pero en el tipo II es obligatorio además el tratamiento del síndrome coronario agudo como tal. Los fármacos vasodilatadores y calcioantagonistas deben considerarse de primera línea junto al tratamiento antialérgico^{4,5}. Igualmente es recomendable realizar un estudio de alergias para tomar medidas preventivas.

Bibliografía

1. Kounis NG. Kounis syndrome: an update on epidemiology, pathogenesis, diagnosis and therapeutic management, Clin Chem Lab Med. 2016 Mar 11. pii: /j/CLM.ahead-of-print/CLM-2016-0010/CLM-2016-0010.xml. doi: 10.1515/cclm-2016-0010.
2. Rico-Cepeda P, Palencia-Herrejón E, Rodríguez-Aguirregabiria M. Síndrome de Kounis. Servicio de Medicina Intensiva, Hospital Universitario Infanta Leonor, Madrid, España. Med. Intensiva vol. 36 no.5. Barcelona jun-jul. 2012.
3. Kounis NG, Hahalis G, Kounis SA, Kounis GN. Kounis syndrome and hypersensitivity reactions associated with endovascular devices. Contact Dermatitis. 2009 Feb; 60(2): 121-2.
4. García-Pérez de Vargas F, Mendoza J, Sánchez-Calderón P, Ortiz C. Shock cardiogénico secundario a síndrome de Kounis tipo II inducido por metamizol. Rev Esp Cardiol. 2012; 65(12): 1138-9. DOI: 10.1016/j.recesp.2012.04.017.
5. Gómez-Canosa MS, Castro-Orjales MJ, Rodríguez-Fariñas FJ, García-Jiménez A, Gutiérrez-Cortés JM. Tratamiento del síndrome de Kounis. Med Intensiva. 2011; 35: 519-20.