

## Cólico nefrítico como presentación clínica de un aneurisma complicado. A propósito de un caso

Letona-Giménez L, García-Bruñen JM, Acebes-Repiso G, Asín-Samper U  
Servicio de Medicina Interna. Hospital Universitario Miguel Servet. Zaragoza. España

Recibido: 01/05/2016

Aceptado: 01/06/2016

En línea: 30/06/2016

Citar como: Letona-Giménez L, García-Bruñen JM, Acebes-Repiso G, Asín-Samper U. Cólico nefrítico como presentación clínica de un aneurisma complicado. A propósito de un caso. Rev Esp Casos Clin Med Intern (RECCMI). 2016 (Jun); 1(0): 35-37.

Autor para correspondencia: Laura Letona Giménez. [laura.letona.g@gmail.com](mailto:laura.letona.g@gmail.com)

### Palabras clave

- ▷ Aneurisma arteria iliaca interna
- ▷ Cólico renal

### Keywords

- ▷ Iliac aneurysm
- ▷ Renal colic

### Resumen

Paciente de 76 años que acude por dolor lumbar tipo cólico irradiado a genitales de 4 horas de evolución. Tres horas después de ser diagnosticado y de cólico nefrítico no complicado, volvió a Urgencias con síntomas y signos de *shock*. Se objetiva leucocitosis, anemia, hematuria y elevación de creatinina plasmática. Dos ecografías abdominales que fueron inespecíficas. Finalmente se requirió la realización de una tomografía computarizada (TC) para confirmar el diagnóstico de aneurisma de arteria hipogástrica izquierda complicado. Muchas patologías como embarazo ectópico, obstrucción intestinal, isquemia mesentérica aguda, pielonefritis, aneurismas aórticos, etc., pueden simular un cólico nefrítico por litiasis. La mayoría de estas patologías tienen una elevada tasa de mortalidad sin un diagnóstico y tratamiento precoces.

### Abstract

A 76-year-old man presented to the emergency department four hours after the onset of colic pain in the left flank and genital irradiation. Three hours after being discharged with diagnosis of non complicated renal colic, he came back presenting symptoms and signs of shock. Laboratory evaluation revealed leukocytosis, anemia, hematuria and elevated serum creatinine. Two abdominal ultrasonographies were performed with no demonstration of specific pathology. Eventually, a Computed Tomography was needed to confirm the diagnosis of complicated hypogastric artery aneurysm. Several conditions may mimic renal colic caused by lithiasis such as ectopic pregnancy, intestinal obstruction, acute mesenteric ischemia, pyelonephritis, aortic aneurysm, etc. Most of them have a great mortality rate without an early diagnosis and management.

### Puntos destacados

- ▷ Patologías como embarazo ectópico, obstrucción intestinal, isquemia mesentérica aguda, pielonefritis, aneurismas aórticos y otras, pueden simular un cólico nefrítico. Son menos frecuentes pero pueden presentar riesgo vital sin actuar precozmente. Es importante conocerlas, sobre todo si hay factores de riesgo o signos de alarma.

aórticos<sup>1,2,3</sup>. Dentro de los factores de riesgo para desarrollar dicha enfermedad se encuentran: sexo masculino, raza caucásica, edad avanzada, tabaquismo, hipertensión arterial y otros factores de riesgo de enfermedad arterioesclerótica<sup>4</sup>.

La clínica depende de su tamaño y localización. En un 50% de los casos son asintomáticos y se diagnostican como hallazgo accidental en pruebas de imagen. Los síntomas suelen deberse a expansión, compresión y/o erosión de estructuras adyacentes como uréteres, colon o plexo lumbar, o ruptura del aneurisma, siendo menos frecuente la trombosis o tromboembolismo<sup>5</sup>.

## Introducción

Los aneurismas de arteria iliaca aislados constituyen una patología muy infrecuente en la población general, con una prevalencia estimada en torno a 0,03%, representan aproximadamente entre el 0,4 y 1,9 del total de aneurismas, y una elevada tasa de ruptura como presentación inicial, que determina una mortalidad en torno al 53%. La incidencia de aneurismas de arteria iliaca es mayor en asociación con aneurismas

## Historia clínica

Varón de 76 años, fumador de 6 puros/día, consumo enólico habitual (10 unidades de bebida estandar, bajo riesgo). Antecedentes: dislipemia en

tratamiento con atorvastatina 10 mg; fibrilación auricular en tratamiento con rivaroxabán 20 mg y bisoprolol 2,5 mg; hiperferritinemia grave en paciente con doble mutación heterocigota C282Y/H63D en contexto de dislipemia y consumo enólico habitual, seguido por Hematología. Niega consumo reciente de antiinflamatorios ni antibióticos.

Acude al Servicio de Urgencias por presentar dolor tipo cólico en fosa lumbar izquierda, irradiado a genitales, de 4 horas de evolución. Acompañado de clínica miccional y hematuria franca. Escasas náuseas con un vómito alimentario, quebrantamiento del estado general, afebril y sin sensación distérmica.

## Exploración física

Tensión arterial (TA): 141/93, frecuencia cardíaca: 110 lpm, afebril, eupneico en reposo. Consciente, orientado, reactivo y perceptivo. Quebrantamiento del estado general. Auscultación cardíaca: tonos arrítmicos a 120 lpm. Auscultación pulmonar: normofonosis en todos los campos pulmonares. Abdomen globuloso y depresible, dolor a la palpación en hemiabdomen izquierdo; sin visceromegalias; no signos de irritación peritoneal; Murphy y Blumberg negativos; peristaltismo conservado; se palpa latido aórtico, no soplos abdominales. Suscusión renal bilateral negativa. Pulsos inguinales presentes y simétricos. Exploración de genitales: restos hemáticos en glánde, testes sin signos inflamatorios ni dolor a la palpación.

## Pruebas complementarias

- Analítica. Equilibrio ácido base: pH 7,34, pCO<sub>2</sub> 49,4, bicarbonato 25,9. Bioquímica: glucosa 211 mg/ml, urea 22 mg/dl, creatinina 0,5 mg/dl, sodio 135 mEq/l. Hemograma: 16.800 leucocitos de los cuales 13.900 son neutrófilos, hemoglobina 15 g/dl, hematocrito 46,8%, volumen corpuscular medio 102,3 fl. Hemostasia: actividad de protrombina 69%. Análisis de orina: proteínas 2 g/l, hemoglobina+++.
- Radiografía de abdomen. En pelvis menor derecha se identifica una imagen radioopaca redondeada de unos 3 mm que sugiere flebolito, no obstante, se encuentra en teórico trayecto ureteral y, sin disponerse de estudios previos para comparar, no se puede descartar litiasis.
- Ecografía abdominal. Esteatosis hepática. Riñones de tamaño normal. En riñón derecho se visualiza una imagen que sugiere pelvis extrarrenal ya que no se aprecia dilatación ureteral ni de cálices. Riñón izquierdo sin dilatación de vías excretoras. Porción abordable de aorta abdominal de diámetro normal. No se identifica líquido libre intraabdominal.

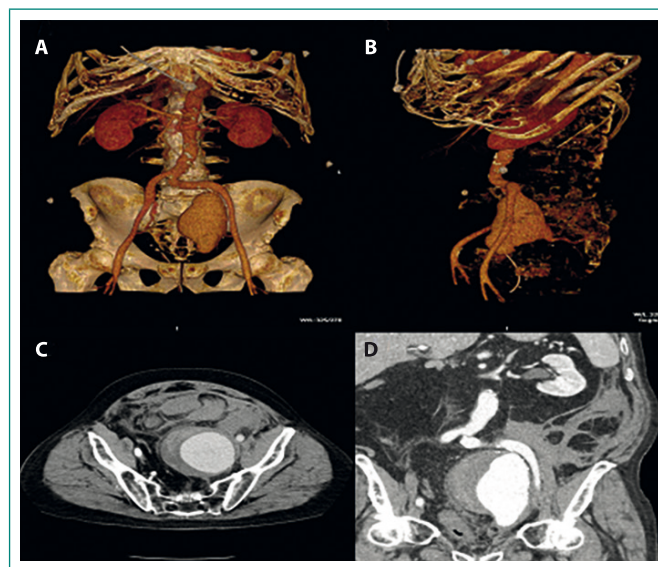
## Evolución

En Urgencias se inicia tratamiento analgésico intravenoso sin remisión del dolor a pesar de metamizol y tramadol. Al iniciar infusión de dexketoprofeno, presenta episodio de hipotensión (TA 60/40), que se consideró secundario a cuadro vagal y remontó en unos 2 minutos con fluidoterapia. A la exploración, abdomen similar, algo distendido, persiste dolor, y se palpa masa dolorosa en hipogastrio, sin signos de irritación peritoneal. Es valorado por Urología por cólico refractario a analgesia y hematuria, tras sondaje vesical obteniéndose orina rosada, se diagnostica de cólico nefrítico simple. Se consigue remisión del dolor tras la infusión de dexketoprofeno. Dada la estabilidad del paciente, la normalidad de las pruebas complementarias y la remisión de los síntomas, se decide alta a domicilio.

A las 3 horas del alta, el paciente es traído en UVI móvil por sensación de inestabilidad, tendencia a la hipotensión arterial (TA 76/50) y fibrilación auricular con respuesta ventricular rápida pautándose amiodarona 300 mg, intravenosa, y fluidoterapia. En Urgencias se estabiliza y se inicia tratamiento con meropenem por sospecha inicial de sepsis de origen urinario.

Se repite la ecografía abdominal, se realiza nueva analítica sanguínea y TC abdominal con los siguientes resultados:

- Analítica. Empeoramiento de la función renal (urea 43 mg/dl, creatinina 1,8 mg/dl), lactato 22,3. Hemograma: 13.500 leucocitos, de los cuales 10.900 son neutrófilos, hemoglobina 9,6 g/dl, hematocrito 28,9%, volumen corpuscular medio 95,4 fl.
- Ecografía abdominal. Capa de unos 12 mm de líquido libre a nivel perihepático, con mal abordaje. Riñones de tamaño y morfología normales, sin dilatación de vías excretoras. Porción abordable de aorta abdominal de diámetro normal. Vejiga con mal abordaje por interposición de gas intestinal y deficiente visualización, sin apreciar crecimientos endoluminales en áreas valorables. No se consiguen ver de forma precisa sus paredes, aunque parecen visualizarse ecos internos compatibles con detritus/res-tos hemáticos.
- TC abdominal (**Figura 1**). Dilatación aneurismática de la arteria hipogástrica izquierda desde su origen (sin cuello de calibre normal), de unos 106 mm de longitud y 88 x 91 mm de diámetro, con extenso trombo mural. Lobulación y contorno irregular hacia su región anteriorinferior, sugestivo de punto de sangrado, con extenso hematoma extraperitoneal por encima de la vejiga que se extiende cranealmente por retroperitoneo izquierdo, sin extravasación activa de contraste durante las fases del estudio. Marcada elongación de la arteria ilíaca común izquierda y del origen de la hipogástrica. Lámina de líquido perihepático y periesplénico. Distreta ectasia grado I del izquierdo con uréter igualmente dilatado hasta colección pélvica.



**Figura 1.** TC abdominopélvica: aneurisma de hipogástrica complicado. A-B: reconstrucciones en 3D; C: corte axial; D: corte coronal

Dado el diagnóstico de aneurisma de arteria hipogástrica izquierda de gran tamaño, complicado, tras ser valorado por Cirugía General, Cirugía Vasculosa y Unidad de Cuidados Intensivos (UCI), se decide intervención urgente. Se realiza embolización con coils (ramas de la hipogástrica izquierda y del tronco) y exclusión con endoprótesis ilíaca, tras la cual el paciente requirió 4 días de ingreso en UCI con buena evolución clínica posterior y sin presentar complicaciones durante su ingreso en planta.

## Diagnóstico

Aneurisma de arteria hipogástrica izquierda complicado.

## Discusión

Inicialmente, considerando la clínica típica, los resultados de las pruebas complementarias y la estabilidad hemodinámica del paciente, el diagnóstico más probable era de cólico nefrítico no complicado. Al presentar evolución tórpida con refractariedad al tratamiento analgésico, exploración abdominal patológica y episodio de hipotensión durante su estancia en Urgencias, se decidió completar estudio diagnóstico con ecografía abdominal para descartar complicación urológica o vascular, sin objetivarse alteraciones significativas aparentes, por lo que fue dado de alta tras la mejoría sintomática. Cabe destacar que, a pesar de repetir la ecografía en el reingreso, no fue posible dirigir el diagnóstico. Esto pone en evidencia las limitaciones de la ecografía para el diagnóstico de patología vascu-

lar, principalmente si existen dificultades técnicas como interposición de abundante gas que dificulte la exploración<sup>2</sup>. Además, la baja prevalencia de estas patologías conlleva su infradiagnóstico por parte del personal sanitario.

## Bibliografía

1. Brunkwall J, Hauksson H, Bengtsson H, Bergqvist D, Takolander R, Bergentz SE. Solitary aneurysms of the iliac arterial system: an estimate of their frequency of occurrence. *J Vasc Surg*. 1989 Oct; 10(4): 381-4.
2. Dix FP1, Titi M, Al-Khaffaf H. The isolated internal iliac artery aneurysm—a review. *Eur J Vasc Endovasc Surg*. 2005 Aug; 30(2): 119-29.
3. Parry DJ, Kessel D, Scott D. Simplifying the internal iliac artery aneurysm. *Ann R Coll Surg Engl*. 2001; 83(5): 302.
4. Singh K, Bønaa KH, Jacobsen BK, Bjørk L, Solberg S. Prevalence of and risk factors for abdominal aortic aneurysms in a population-based study: The Tromsø Study. *Am J Epidemiol*. 2001; 154(3): 236.
5. Bacharach JM, Slovut DP. State of the art: management of iliac artery aneurysmal disease. *Catheter Cardiovasc Interv*. 2008; 71(5): 708.