

Colitis isquémica grave en paciente de 16 años. A propósito de un caso

García-Bruñén JM¹, García-López S², Lázaro M², Artal A², Gotor J²

¹Servicio de Medicina Interna. Hospital Universitario Miguel Servet. Zaragoza. España

²Servicio de Aparato Digestivo. Hospital Universitario Miguel Servet. Zaragoza. España

Recibido: 01/05/2016

Aceptado: 01/06/2016

En línea: 30/06/2016

Citar como: García-Bruñén JM, García-López S, Lázaro M, Artal A, Gotor J. Colitis isquémica grave en paciente de 16 años. A propósito de un caso. Rev Esp Casos Clin Med Intern (RECCMI). 2016 (Jun); 1(0): 26-28.

Autor para correspondencia: José Miguel García Bruñén. jmgarciabr@gmail.com

Palabras clave

- ▷ Colitis isquémica
- ▷ AINE

Resumen

Clínica. Mujer de 16 años que acude por dolor moderado en hipogastrio y fosa ilíaca izquierda de 48 horas de evolución, acompañado de diarrea con escasos restos hemáticos. Tratamiento en días previos con antiinflamatorios no esteroideos (AINE) y antigripales, sin otros antecedentes.

Pruebas complementarias. Leucocitosis con neutrofilia, reactantes de fase aguda elevados y colitis isquémica grave en colonoscopia, confirmada por biopsia.

Diagnóstico. Colitis isquémica secundaria a AINE.

Discusión y conclusiones. Caso de colitis isquémica poco habitual en paciente joven sin antecedentes, salvo el consumo en días previos de ibuprofeno y antigripales, sin datos que sugiriesen etiología infecciosa o enfermedad inflamatoria intestinal.

Keywords

- ▷ Ischemic colitis
- ▷ NSAIDs

Abstract

Clinical presentation. A 16-year-old woman came due to a moderate-intensity-hypogastric pain on left iliac fossa with approximately a 48 hour evolution, accompanied by diarrhea with limited traces of blood. She was previously treated with non-steroidal anti-inflammatory drugs (NSAIDs) and cold relievers, no other clinical records.

Ancillary testing. Leukocytosis with neutrophilia, elevated acute phase reactants and severe ischemic colitis confirmed by biopsy.

Diagnosis. Secondary ischemic colitis caused by NSAIDs.

Discussion. Unusual case of ischemic colitis in young patient with no medical records except taking ibuprofen and symptomatic treatment for influenza a few days before. Infectious or inflammatory etiology was not proven.

Puntos destacados

- ▷ Caso infrecuente de colitis isquémica, por la edad, gravedad de las lesiones y la escasa correlación clínica. Sin datos que sugiriesen otra etiología que la farmacológica.

en pequeños vasos del colon. En este caso, llamó la atención la juventud de la paciente y la ausencia de eventos desencadenantes, salvo el consumo en la semana previa de AINE y fármacos antigripales, así como la discordancia entre la gravedad y la ausencia de clínica desde el inicio del ingreso.

Introducción

La colitis isquémica ocurre como consecuencia de la oclusión o hipoperfusión de un vaso de la circulación colónica, lo que conlleva a una isquemia del área afectada¹. Suele ser consecuencia de diversas situaciones clínicas²: comorbilidad cardiovascular, trombofilia, procedimientos quirúrgicos, fármacos³, tóxicos, bajo gasto, etc. Sin embargo, en muchos casos no se encuentra ninguna causa específica⁴, y estos episodios se atribuyen a isquemia no oclusiva localizada

Historia clínica

Mujer de 16 años, sin alergias medicamentosas. Sin antecedentes personales ni familiares de interés. No fumadora, no hábitos tóxicos. No tratamiento con anticonceptivos orales. Inicio de ibuprofeno y antigripales hace 4-5 días por catarro común, acude inicialmente a urgencias de Ginecología refiriendo dolor en fosa ilíaca izquierda e hipogastrio de 3 horas de evolución, sin náuseas o vómitos, tampoco sensación distérmica. Se realizó analítica sanguínea y ecografía

abdominal que mostraban leucocitosis con neutrofilia y neummatización de marco cólico y sigma. Fue dada de alta tras mejoría clínica con dexketoprofeno, manteniendo tratamiento con AINE ambulatorios.

A las 36 horas acude a Urgencias por moderado dolor hipogástrico y en fosa iliaca izquierda que había aumentado progresivamente en las últimas horas, acompañado de diarrea líquida de 4-6 deposiciones al día, con escasos restos hemáticos. Sin náuseas, vómitos ni otra clínica acompañante. Febrícula, sin sensación distérmica.

Exploración física

Tensión arterial: 84/59, frecuencia cardíaca: 105 lpm, saturación de O₂: 97%, temperatura: 37,2 °C. Consciente y orientada, palidez mucocutánea, bien perfundida. Eupneica en reposo. Auscultación cardíaca: rítmica, sin soplos. Auscultación pulmonar: normoventilación. Abdomen: blando y depresible, doloroso a la palpación en hipogastrio y fosa iliaca izquierda, peristaltismo aumentado, sin signos claros de irritación peritoneal, Blumberg dudoso, sin masas ni megalias, sin hernias. Extremidades inferiores: sin edemas ni signos de trombosis.

Pruebas complementarias

- Analítica: glucosa 90 mg/dl, urea 31 mg/dl, creatinina 0,72 mg/dl, cloro 100 mEq/l, sodio 127 mEq/l, potasio 4,0 mEq/l. PCR 13,55 mg/dl, procalcitonina 0,18 ng/ml. GOT 15 U/l, GPT 30 U/l, FA 103 U/l, GGT 14 U/l, amilasa 28 U/l. Leucocitos 21.400 con 86% de neutrófilos, hemoglobina 14,7 g/dl, hematocrito 45,7%, plaquetas 255.000. Actividad de protrombina 62%, fibrinógeno derivado 6,0 g/l. Equilibrio ácido-base: pH 7,34, pCO₂ 50,1 mmHg, HCO₃ 26,1 mEq/l. Sedimento de orina: no patológico.
- Radiografía de tórax: silueta cardiomediastínica y vascularización pulmonar normales. Sin alteraciones pleuroparenquimatosas.
- Radiografía de abdomen: restos fecales en ampolla rectal y la totalidad de marco cólico. No distensión patológica de asas.
- Ecografía abdominal: en flanco izquierdo y FI se aprecia colon descendente, sigma y porción abordable del recto con engrosamiento parietal concéntrico y homogéneo, más marcado en recto-sigma, con adelgazamiento progresivo hasta ángulo esplénico. Colon transversal y ascendente de características ecográficas normales. Pared con aspecto edematoso, grosor de 6,5 mm. Líquido libre interasas y en pelvis menor. Dichos hallazgos son sugestivos de colitis; es necesario valorar etiología infecciosa/enfermedad inflamatoria intestinal.

Evolución

En Urgencias se inicia fluidoterapia y tratamiento analgésico intravenoso con remisión del dolor. Es valorada por Cirugía General desestimando intervención quirúrgica urgente.

La paciente ingresa en el Servicio de Digestivo, permaneciendo hemodinámicamente estable y afebril en todo momento, asintomática y sin diarrea ni heces con productos patológicos desde el segundo día del ingreso.

Se realiza colonoscopia en la que muestra en sigma, a unos 28 cm del margen anal, una amplia ulceración superficial (Figura 1), cubierta por fibrina, que se prolonga proximalmente, con afectación difusa y ulceraciones circunferenciales y confluentes, con zonas oscuras superficiales de aspecto necrótico (Figuras 2 y 3). El aspecto endoscópico descrito sugiere una colitis grave, de apariencia isquémica.

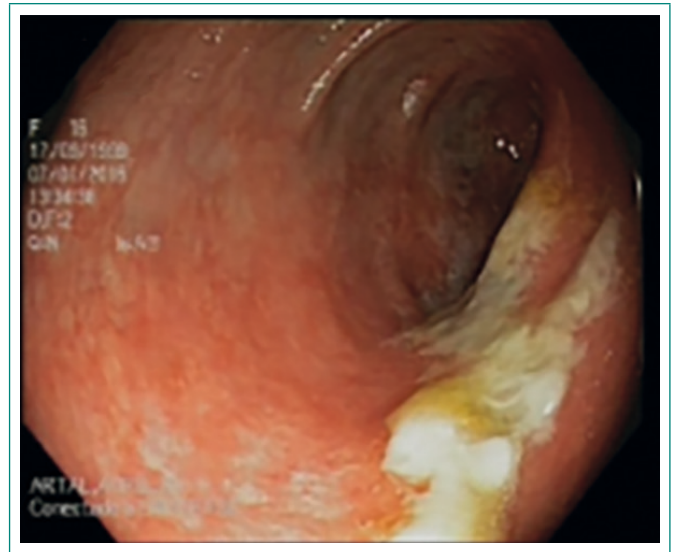


Figura 1. Colonoscopia 1

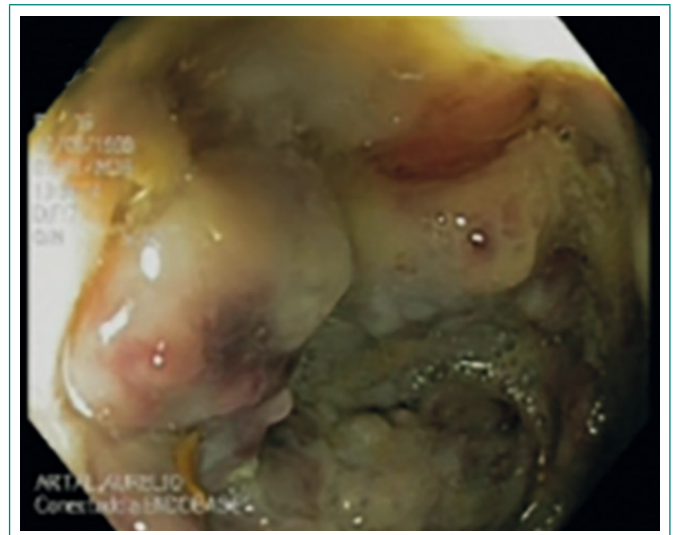


Figura 2. Colonoscopia 1

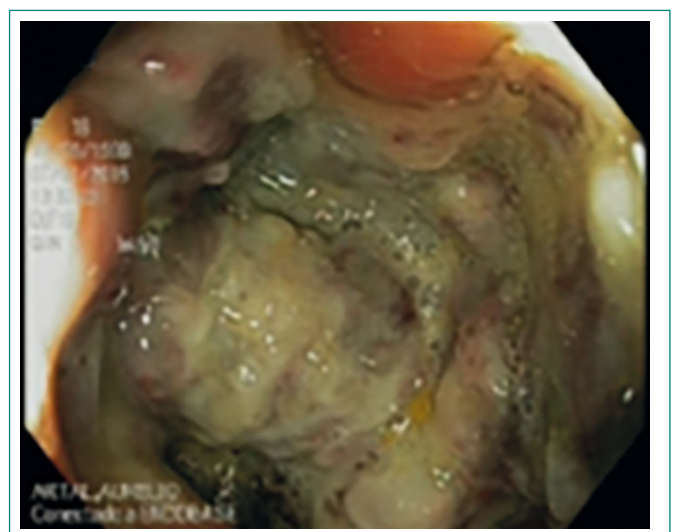

Figura 3. Colonoscopia 1

- Biopsia: mucosa de colon con marcada fibrosis hialinizada de la lámina propia acompañada de leve infiltrado inflamatorio, constituido principalmente por linfocitos y algunos neutrófilos con focos de criptitis. Glándulas atroficas y con cambios reactivos-reparativos. Diagnóstico: colitis isquémica.
- Analítica: sodio 141 mEq/l, ferritina 343,2 ng/ml. PCR 1,68 mg/dl, LDH 134 U/l. Leucocitos 7.000 con 55,7% de neutrófilos, actividad de protrombina 85%, fibrinógeno derivado 4,6 g/l. VSG 46 mm/h. Proteinograma sin alteraciones.
- Microbiología: coprocultivos (x 2): bacterias y parásitos en heces negativos, Ag y toxina *Clostridium difficile* negativos. Serologías: VHB y CMV negativos. Mantoux: negativo.
- TC abdominal con contraste: hígado, bazo, páncreas, riñones y suprarrenales normales. Vesícula biliar normal, sin litiasis. Vía biliar de calibre normal. Abundante contenido fecal en marco cólico derecho. Engrosamiento mural de aspecto edematoso de colon descendente y sigma en la zona descrita en la colonoscopia. La escasez de planos grasos impide una valoración precisa de posibles trayectos fistulosos. Pequeña cantidad de líquido intraperitoneal en el saco de Douglas. Útero en retroflexión normal. Vejiga urinaria moderadamente distendida, grosor mural normal. Troncos vasculares normales. Resumen: engrosamiento mural de colon izquierdo y sigma.

Tras 7 días de tratamiento con ertapenem, presenta buena tolerancia oral y, ante la ausencia de síntomas y la mejoría analítica, hemograma y hemostasia sin alteraciones y PCR 0,27 mg/dl, se decidió alta a domicilio con seguimiento en consultas, y fue remitida a Hematología para realización de estudio de hipercoagulabilidad⁵, quedando pendiente la valoración de realización de un estudio de autoinmunidad. No se prescribió ningún tratamiento al alta.

Se repitió la colonoscopia a los 2 meses (Figura 4), presentando tan sólo leve eritema entre 15 y 40 centímetros de margen anal, con mínimos cambios sugestivos de origen isquémico en la biopsia.

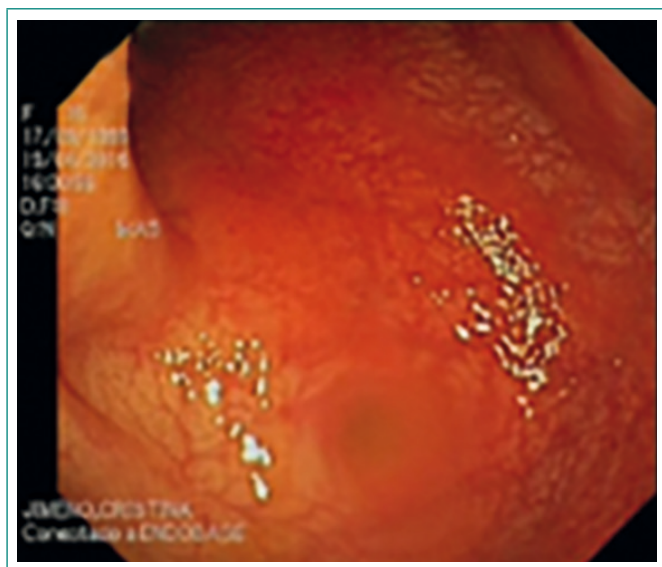


Figura 4. Colonoscopia 2

Se realizó estudio de las mutaciones más frecuentes de trombofilia familiar, siendo la paciente heterocigota para C677T, no habiéndose demostrado diferencias significativas en riesgo de trombosis entre portadores y no portadores con C677T en heterocigosis.

Tiempos de coagulación, proteínas, plasminógeno, antitrombina, factores de coagulación, fibrinógeno, homocisteína y resto de valores del estudio dentro de la normalidad. Anticoagulante lúpico⁶, anticuerpo anticardiolipina y anticuerpo anti-beta-2 glicoproteína negativos.

Desde el alta, la paciente se encuentra asintomática, sin nuevos episodios de dolor abdominal, diarrea o sangrado digestivo. No tratamiento habitual actualmente. Ante la ausencia de clínica, por el momento no se ha realizado estudio de autoinmunidad.

Diagnóstico

Colitis isquémica grave, probablemente secundaria a consumo de AINE y/o antigripales.

Discusión

Se trata de un caso poco frecuente de colitis isquémica, diagnosticada por endoscopia y TC, y confirmada por biopsia, en una paciente joven sin antecedentes ni factores de riesgo, salvo el consumo en días previos de AINE y también productos antigripales, que suelen contener pseudoefedrina. Se consideró la posibilidad de la enfermedad inflamatoria intestinal como posible etiología, descartándose tras la endoscopia y la biopsia.

Por otra parte, no presentó ningún dato, cultivo ni serologías sugestivas de patología infecciosa, salvo leucocitosis con neutrofilia y reactantes de fase aguda aumentados, que también se elevan en el contexto de colitis aguda grave. Se valoró el consumo de drogas como posible etiología, negándolo la paciente en todo momento, estableciendo el diagnóstico de colitis grave, probablemente isquémica y secundaria a consumo de AINE y/o antigripales. Posteriormente, se realizó estudio de hipercoagulabilidad, sin encontrar ninguna alteración relevante.

Bibliografía

1. Brandt LJ, Feuerstadt P, Longstreth GF, Boley SJ; American College of Gastroenterology. ACG clinical guideline: epidemiology, risk factors, patterns of presentation, diagnosis, and management of colon ischemia (CI). *Am J Gastroenterol*. 2015 Jan; 110(1): 18-44. doi: 10.1038/ajg.2014.395.
2. O'Neill S, Yalamarthi S. Systematic review of the management of ischaemic colitis. *Colorectal Dis*. 2012 Nov; 14(11): e751-63.
3. Longstreth GF, Yao JF. Diseases and drugs that increase risk of acute large bowel ischemia. *Clin Gastroenterol Hepatol*. 2010; 8(1): 49.
4. Montoro MA, Brandt LJ, Santolaria S, Gomollon F, Sánchez Puértolas B, Vera J, et al; Workgroup for the Study of Ischaemic Colitis of the Spanish Gastroenterological Association (GTECIE-AEG). Clinical patterns and outcomes of ischaemic colitis: results of the Working Group for the Study of Ischaemic Colitis in Spain (CIE study). *Scand J Gastroenterol*. 2011 Feb; 46(2): 236-246. doi: 10.3109/00365521.2010.525794.
5. Montoro MA, Santolaria S. Planteamiento diagnóstico de la colitis isquémica. *Gastroenterol Hepatol*. 2006; 29(10): 636-46.
6. Gezer S. Antiphospholipid syndrome. *Dis Mon*. 2003 Dec; 49(12): 696-741.