

## Disnea en tercer día de puerperio; un caso de miocardiopatía periparto

Povar-Echeverría M<sup>1</sup>, Auquilla-Clavijo P<sup>2</sup>, Pérez-Guerrero A<sup>2</sup>, Bautista-Alonso RE<sup>1</sup>, Moreno-Díaz J<sup>1</sup>

<sup>1</sup>Servicio de Medicina Interna. Hospital Universitario Miguel Servet. Zaragoza. España

<sup>2</sup>Servicio de Cardiología. Hospital Universitario Miguel Servet. Zaragoza. España

Recibido: 01/05/2016

Aceptado: 01/06/2016

En línea: 30/06/2016

Citar como: Povar-Echeverría M, Auquilla-Clavijo P, Pérez-Guerrero A, Bautista-Alonso RE, Moreno-Díaz J. Disnea en tercer día de puerperio; un caso de miocardiopatía periparto. Rev Esp Casos Clin Med Intern (RECCMI). 2016 (Jun); 1(0): 17-19.

Autor para correspondencia: Marina Povar Echeverría. [mpovar@salud.aragon.es](mailto:mpovar@salud.aragon.es)

### Palabras clave

- ▷ Miocardiopatía periparto
- ▷ Insuficiencia cardíaca
- ▷ Embarazo

### Resumen

Presentamos un caso de una paciente en tercer día de puerperio que presenta clínica de insuficiencia cardíaca (IC). Tras descartar otras etiologías es diagnosticada mediante ecocardiografía transtorácica de miocardiopatía periparto. Se instaura tratamiento de IC evolucionando favorablemente. La miocardiopatía periparto es la disfunción del ventrículo izquierdo (VI) producida en el último mes de embarazo y los 5 meses posparto, sin otra causa que justifique la IC. Es la principal causa de fallo cardíaco en el embarazo y si bien tiene baja incidencia puede presentar una elevada morbimortalidad por lo que es necesario tenerla en cuenta en el diagnóstico diferencial.

### Keywords

- ▷ *Peripartum cardiomyopathy*
- ▷ *Heart failure*
- ▷ *Pregnancy*

### Abstract

*We report a case of a woman in the third day after delivery with acute heart failure. She's diagnosed by transthoracic echocardiography of peripartum cardiomyopathy. Treatment of heart failure was started and the patient's condition improved. Peripartum cardiomyopathy is the left ventricular systolic dysfunction that occurs in the final month of pregnancy and up to 5 months after delivery in absence of another identifiable cause for the heart failure. Peripartum cardiomyopathy is the major cause of pregnancy-induced heart failure. Although the incidence is low, morbidity and mortality rates are high. Therefore, it's necessary to take into consideration this pathology in the differential diagnosis.*

### Puntos destacados

- ▷ Consideramos este caso de interés científico por ser una patología cuya incidencia es baja pero que puede tener alta morbimortalidad. Lo que destacamos es incluir la miocardiopatía periparto en el diagnóstico diferencial de IC de una gestante o puérpera.

### Historia clínica

**Antecedentes personales.** Mujer de 32 años de edad. Natural de Rumanía. Sin alergias medicamentosas. Sin factores de riesgo cardiovascular ni hábitos tóxicos. Sin antecedentes médicoquirúrgicos de interés.

**Antecedentes obstétricos.** Una gestación previa con parto normal.

**Enfermedad actual.** Gestante de 40 semanas que ingresa en el Servicio de Ginecología y Obstetricia por rotura prematura de membranas, procediéndose a inducción del parto. Durante el parto presenta fiebre materna. Se suprime la lactancia con cabergolina. En el tercer día de puerperio la paciente comienza con disnea de mínimo-moderado esfuerzo (clase funcional II-III NYHA), sin referir dolor torácico, palpitaciones, ni otra clínica acompañante.

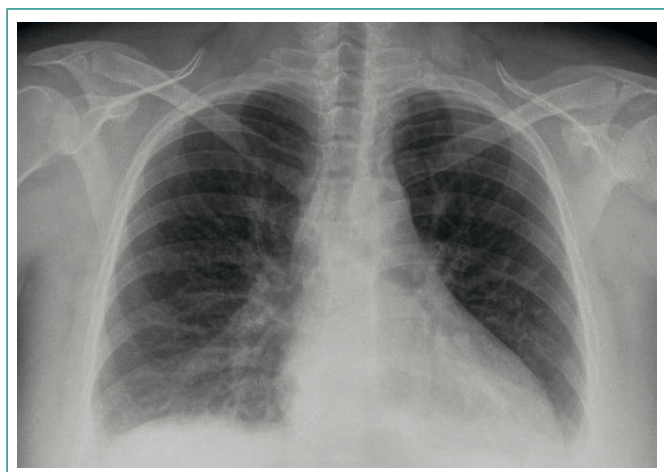
### Introducción

La miocardiopatía periparto es la disfunción sistólica del VI, que se desarrolla en el último mes de embarazo y hasta los siguientes 5 meses posparto en ausencia de otra causa de IC<sup>1,2</sup>. La mayoría tienen evolución favorable con el tratamiento estándar de IC, y hasta en un 50% de los casos se producirá la recuperación completa de la función cardíaca.

**Exploración física.** Tensión arterial 110/70 mmHg. Frecuencia cardíaca 50 lpm. Saturación O<sub>2</sub> 90-92% (FiO<sub>2</sub> 0,21); saturación O<sub>2</sub> 96% (FiO<sub>2</sub> 0,24). Afebril. Paciente consciente, orientada, reactiva, perceptiva. Taquipnea leve. Auscultación cardíaca: ruidos cardíacos rítmicos sin soplos. Auscultación pulmonar: crepitantes bibasales. Abdomen blando, depresible, no doloroso a la palpación, no se palpaban masas ni visceromegalias, peristaltismo conservado. Extremidades inferiores sin edemas ni signos de trombosis venosa profunda.

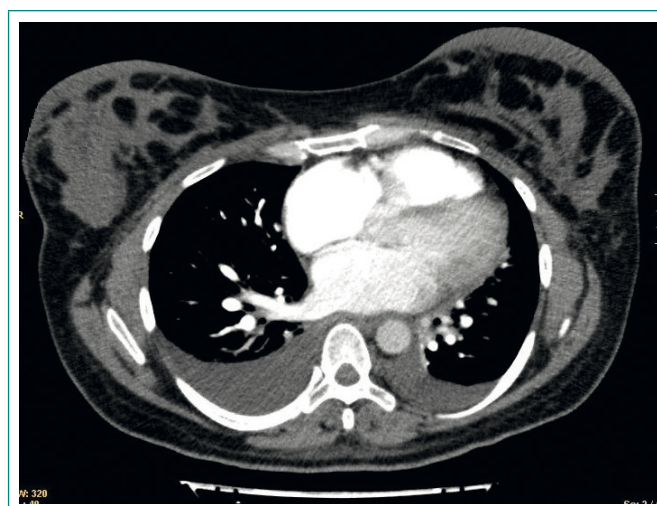
## Pruebas complementarias

- ECG: bradicardia sinusal a 50 lpm.
- Analítica de sangre urgente: creatinina 0,53 mg/dl, urea 48 mg/dl, glucosa 84 mg/dl, cloro 112, sodio 139, potasio 4,2 mEq/l, leucocitos 7.800 con distribución normal; hemoglobina 10 mg/dl, hematocrito 30,8%, VCM 88 fl, plaquetas 185.000. Actividad de protrombina 117%. Dímero D 5.347; pro-BNP 1.735, troponina I < 0,01 ng/ml, mioglobina 14,7 ng/ml; proteína C reactiva 3,83 mg/dl, procalcitonina 0,07 ng/ml.
- Radiografía de tórax posteroanterior y lateral: pequeño derrame pleural bilateral (**Figura 1**).

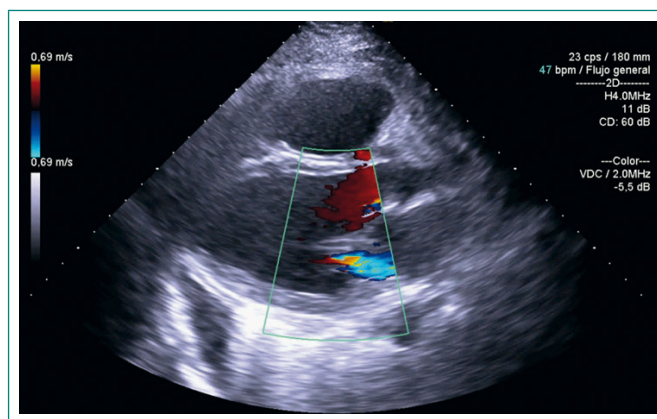


**Figura 1.** Radiografía de tórax: ligero derrame pleural bilateral

- Angio-TC torácica: derrame pleural bilateral. No se identifican defectos de repleción en la luz de arterias pulmonares sugestivas de trombos. No se identifican imágenes de consolidación pulmonar. Discreta dilatación auricular derecha con relación VD/VI conservada (**Figura 2**).
- Ecocardiografía transtorácica: VI ligeramente dilatado y moderadamente hipocontráctil de forma global (FEVI 45%). Patrón de llenado con criterios de elevación de presión telediastólica del VI (PTVI). Aurícula izquierda (AI) de dimensiones normales. VD ligeramente dilatado, hipocontráctil en grado ligero (excursión sistólica del anillo tricuspídeo, TAPSE 15 mm). Raíz aórtica y porción visualizada de aorta descendente normales. Anillo mitral 36 mm. Válvula mitral: velos finos, no limitada en su apertura, reflujo central grado III/IV (**Figura 3**). Válvula aórtica: trivalva, sigmoideas normales, no limitada en su apertura, competente. Insuficiencia tricuspídea mínima. Gradiente VD-AD 24 mmHg. Vena cava inferior en el límite alto de la normalidad (18 mm) con colapso inspiratorio disminuido. Presión arteria pulmonar sistólica (PAPs) 39 mmHg. Ausencia de derrame pericárdico y de masas intracavitarias. Conclusiones: VI ligeramente dilatado. Disfunción sistólica de grado ligero-moderado. Patrón de llenado con criterios de elevación de PTVI. VD ligeramente dilatado, disfunción sistólica ligera. IM funcional grado III/IV. Hipertensión pulmonar (HTP) grado ligero.



**Figura 2.** Angio-TC torácica: se descarta tromboembolismo pulmonar. Derrame pleural bilateral



**Figura 3.** Ecocardiografía transtorácica: ventrículo izquierdo ligeramente dilatado; insuficiencia mitral grado III/IV

## Evolución

Se trata de una paciente sin antecedentes previos de cardiopatía, que presenta clínica de IC aguda 3 días después del parto. Se realizó angio-TC torácica que descartaba tromboembolia pulmonar así como se descartó un síndrome coronario agudo. La ecocardiografía transtorácica mostraba dilatación del VI con fracción de eyección deprimida con disfunción del VD, insuficiencia mitral grado III/IV e hipertensión pulmonar ligera. Se evidenciaban signos de congestión en dicha prueba. La sospecha clínica con las pruebas realizadas fue de miocardiopatía periparto.

Se inició tratamiento deplectivo con diuréticos endovenosos, obteniendo buena respuesta clínica con abundante diuresis y mejoría sintomática. La paciente permaneció estable en planta, sin precisar vasodilatadores ni fármacos vasoactivos. Tras estabilización de la fase aguda de la IC, se inició tratamiento con betabloqueantes (carvedilol), IECA (ramipril) y antagonistas del receptor de aldosterona (espironolactona).

Se realizó una ecocardiografía de control durante el ingreso hospitalario, 5 días después del primero, que presentaba signos leves de congestión con hipertensión pulmonar ligera, mejoría de la fracción de eyección encontrándose en el límite bajo de la normalidad (**Figura 4**), aunque con VI todavía ligeramente dilatado y mejoría de la insuficiencia mitral. Ante los hallazgos en dicha prueba

y la mejoría sintomática de la paciente, fue dada de alta para continuar tratamiento de manera ambulatoria.

En la actualidad, tras 6 meses de seguimiento, la paciente ha evolucionado favorablemente sin nuevos episodios de IC aguda ni necesidad de hospitalización.

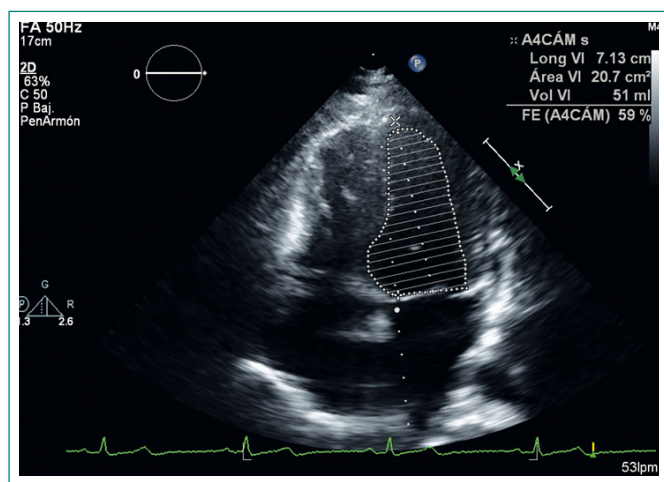


Figura 4. Ecocardiografía de control: mejoría de la fracción de eyección del ventrículo izquierdo

## Diagnóstico

- Miocardiopatía periparto con disfunción del VI ligera-moderada.
- Insuficiencia mitral funcional.
- Insuficiencia cardíaca.

## Discusión y conclusiones

La definición más actual de miocardiopatía periparto es la propuesta por la *Heart Failure Association of European Society of Cardiology Working Group on Peripartum cardiomyopathy*<sup>3</sup>; es una miocardiopatía idiopática que cursa con IC secundaria a disfunción sistólica del VI, que aparece hacia el final del embarazo y en los primeros meses posparto; sin otra causa que justifique el fallo cardíaco. Es un diagnóstico de exclusión. El VI puede no estar dilatado, pero la FEVI es habitualmente menor al 45%.

La incidencia varía entre 1:300 en Haití y 1:4.000 en Estados Unidos, con influencia de factores genéticos y ambientales<sup>3,4</sup>. La incidencia en Europa no se conoce con precisión. Las tasas de morbilidad varían entre 5-32%<sup>5,6</sup>.

La presentación clínica puede ser como fallo cardíaco agudo, o bien como deterioro progresivo subagudo siendo esta última situación más difícil de diferenciar del disconfort propio del embarazo<sup>2,3,7</sup>. El síntoma más frecuente es la clase funcional III-IV de la NYHA<sup>3</sup>.

El diagnóstico es de exclusión, siendo necesario descartar otras causas de IC<sup>4</sup>. Debería ser considerado en cualquier mujer que presente síntomas de IC durante el periodo posparto<sup>8</sup>.

Hasta un 50% de las pacientes recupera la función cardíaca en los siguientes 6 meses, aunque en algunas se estabiliza la disfunción sistólica del VI o continua el deterioro clínico de manera progresiva<sup>1</sup>. Factores predictores de mala evolución o ausencia de recuperación de la función cardíaca son FEVI < 30%, dimensión telediastólica del VI > 6 cm y elevación de troponina T en el momento del diagnóstico inicial<sup>2,3</sup>.

Las pacientes que han sufrido miocardiopatía periparto tienen mayor riesgo de complicaciones y recurrencia en embarazos futuros, en particular si presentan disfunción persistente del VI o cursaron con FEVI < 25% en la presentación inicial del cuadro<sup>1</sup>. Debe aconsejarse evitar futuras gestaciones<sup>2</sup>.

Se instaurará tratamiento estándar de la IC aguda, de acuerdo a las guías clínicas de la *European Society of Cardiology* para manejo de enfermedades cardiovasculares en la mujer gestante<sup>4</sup>. Fundamentalmente consiste en oxígeno, diuréticos y vasodilatadores (hidralazina y nitratos)<sup>2</sup>; se puede utilizar levosimendán y dopamina<sup>4</sup>. Los betabloqueantes están indicados en las pacientes que los toleren y tras superar la fase aguda inicial<sup>4</sup>. Es necesario tener en cuenta que los IECA y los ARA-II están contraindicados en el embarazo por su elevado riesgo de efectos adversos para el feto, pudiéndose introducir en el posparto<sup>1,2,7</sup>.

## Bibliografía

1. Vest AR, Griffin BP, Raymond RE. Embarazo y enfermedades cardiovasculares. En: Griffin BP. Manual de Medicina Cardiovascular. 4ª edición. Barcelona. Lippincott, Williams & Wilkins; 2013: 224-236.
2. Hall ME, George EM, Granger JP. El corazón durante el embarazo. Rev Esp Cardiol. 2011; 64(11): 1045-1050.
3. Sliwa K, Hilfiker-Kleiner D, Petrie MC, Mebazaa A, Pieske B, Buchmann E, et al. Heart Failure Association of the European Society of Cardiology Working Group on Peripartum Cardiomyopathy. Current state of knowledge on aetiology, diagnosis, management, and therapy of peripartum cardiomyopathy: a position statement from the Heart Failure Association of the European Society of Cardiology Working Group on peripartum cardiomyopathy. Eur J Heart Fail. 2010 Aug; 12(8): 767-778. doi:10.1093/eurjhf/hfq120.
4. Regitz-Zagrosek V, Blomstrom Lundqvist C, Borghi C, Cifkova R, Ferreira R, Foidart JM, et al. ESC Guidelines on the management of cardiovascular diseases during pregnancy: the Task Force on the Management of Cardiovascular Diseases during Pregnancy of the European Society of Cardiology (ESC). Eur Heart J. 2011; 32: 3147-3197.
5. Johnson-Coyle L, Jensen L, Sobey A, American College of Cardiology Foundation, American Heart Association. Peripartum cardiomyopathy: review and practice guidelines. Am J Crit Care Off Publ Am Assoc Crit-Care Nurses. 2012 Mar; 21(2): 89-98.
6. Ware JS, Li J, Mazaika E, Yasso CM, DeSouza T, Cappola TP, Tsai EJ, et al; IMAC-2 and IPAC Investigators. Shared Genetic Predisposition in Peripartum and Dilated Cardiomyopathies. N Engl J Med. 2016 Jan 21; 374(3): 233-41. doi: 10.1056/NEJMoa1505517.
7. Hilfiker-Kleiner D, Haghikia A, Nonhoff J, Bauersachs J. Peripartum cardiomyopathy: current management and future perspectives. Eur Heart J. 2015 May 7; 36(18): 1090-1097. doi:10.1093/eurheartj/ehv009. Epub 2015 Jan 29.
8. Hilfiker-Kleiner D, Struman I, Hoch M, Podewski E, Sliwa K. 16-kDa prolactin and bromocriptine in postpartum cardiomyopathy. Curr Heart Fail Rep. 2012 Sep; 9(3): 174-182.