

Nefritis intersticial aguda por rabeprazol

Marina Almenara-Tejederas, Javier Burgos-Martín, María Dolores Salmerón-Rodríguez, Francisco de la Prada-Álvarez, Mercedes Salgueira-Lazo

Servicio de Nefrología, Hospital Universitario Virgen Macarena, Sevilla, España

Recibido: 29/06/2021

Aceptado: 03/11/2021

En línea: 31/12/2021

Citar como: Almenara-Tejederas M, Burgos-Martín J, Salmerón-Rodríguez MD, de la Prada-Álvarez F, Salgueira-Lazo M. Nefritis intersticial aguda por rabeprazol. Rev Esp Casos Clin Med Intern (RECCMI). 2021 (dic); 6(3): 12-14. doi: 10.32818/reccmi.a6n3a5.

Cite this as: Almenara-Tejederas M, Burgos-Martín J, Salmerón-Rodríguez MD, de la Prada-Álvarez F, Salgueira-Lazo M. Acute interstitial nephritis associated with rabeprazol. Rev Esp Casos Clin Med Intern (RECCMI). 2021 (Dec); 6(3): 12-14. doi: 10.32818/reccmi.a6n3a5.

Autor para correspondencia: Marina Almenara-Tejederas. marinaalmenara7@gmail.com

Palabras clave

- Inhibidores de la bomba de protones
- Rabeprazol
- Nefritis tubulointersticial aguda
- Daño renal agudo
- Enfermedad renal crónica

Keywords

- Proton pump inhibitors
- Rabeprazole
- Acute interstitial nephritis
- Acute renal injury
- Chronic kidney disease

Resumen

La nefritis tubulointersticial aguda (NTIA) asociada a fármacos es una causa cada vez más frecuente de daño renal agudo. Su incidencia es variable y difícil de cuantificar con precisión por el amplio intervalo de tiempo entre la toma del fármaco y la detección de la lesión renal. Los inhibidores de la bomba de protones (IBP) se consideran uno de los principales fármacos responsables de esta entidad tras los antibióticos. Una mayor conciencia acerca de la NTIA por IBP podría facilitar un diagnóstico y manejo más rápidos de esta lesión renal potencialmente reversible y evitar así la progresión a enfermedad renal crónica.

Abstract

Acute interstitial nephritis is an increasingly common cause of acute kidney damage. The incidence is variable according to the series and challenging to quantify with precision due to the long-time interval between taking the drug and detecting kidney damage. Proton pump inhibitors are currently selected as one of the main drugs responsible for this entity after antibiotics. Early diagnosis and drug withdrawal are essential to treatment. Increased awareness might facilitate more rapid diagnosis and management of this potentially reversible kidney injury and avoid chronic kidney disease.

Puntos destacados

- La nefritis tubulointersticial aguda por inhibidores de la bomba de protones constituye una causa cada vez más frecuente de daño renal agudo, con posible progresión a enfermedad renal crónica.
- Esta entidad debería tenerse en cuenta especialmente en pacientes mayores de 60 años con enfermedad renal crónica previa o polimedcados, ya que presentan un riesgo incrementado de desarrollarla.
- La recuperación de la función renal requiere la sospecha clínica e interrupción precoz del fármaco. Los corticoides podrían acelerar la recuperación renal.

Introducción

La nefritis tubulointersticial aguda (NTIA) asociada a fármacos se ha convertido en una causa cada vez más frecuente de daño renal agudo potencialmente reversible¹. La generalización de la prescripción de inhibidores de la bomba de protones (IBP) ha propiciado un aumento de las NTIA inducida por estos fármacos, siendo responsables del 18-64% de los casos²⁻⁴.

La presentación clínica suele ser larvada, con síntomas inespecíficos que condicionan en muchos casos exposición prolongada al fármaco. La biopsia renal continúa siendo necesaria para un diagnóstico definitivo, si bien la sospecha clínica y la interrupción precoz del IBP son las claves para conseguir una pronta recuperación de la función renal.

Caso clínico

Antecedentes y enfermedad actual

Mujer de 74 años derivada a Urgencias por su médico de Atención Primaria tras objetivar un daño renal agudo con creatinina 7,9 mg/dL. La paciente refirió dispepsia crónica secundaria a hernia de hiato en tratamiento con rabeprazol 20 mg diarios desde hacía 6 meses; previamente había tomado omeprazol. Su tratamiento domiciliario habitual incluía losartan 50 mg/hidroclorotiazida 12,5 mg y simvastatina 10 mg, sin cambios de dosis en el último año.

Entre sus antecedentes constaba hipertensión arterial, dislipemia y enfermedad renal crónica (ERC) G3A1, de etiología no filiada (creatinina basal 1,2 mg/dL, sedimentos urinarios negativos). Negó tratamiento con antiinflamatorios no esteroides, cólicos nefríticos o infecciones urinarias.

Exploración física y pruebas complementarias

A su llegada a Urgencias, la paciente refirió astenia, sensación febril y disminución de ingesta por molestias epigástricas inespecíficas de 10 días de evolución. La exploración física fue anodina, excepto por una tensión arterial de 160/90 mmHg. No tenía eritema ni fiebre, aunque refería haber presentado una erupción cutánea al inicio del tratamiento con rabeprazol.

En la analítica de Urgencias destacó daño renal agudo con creatinina 7,9 mg/dL, filtrado glomerular por CKD-EPI (FG) 5 mL/min/1,73 m², acidosis metabólica (pH 7,31, pCO₂ 39,8 mmHg, HCO₃ 19,9 mmol/L), eosinofilia relativa 6,2% (valor normal 1-4%), anemia normocítica normocrómica (hemoglobina 10,4 g/dL) y proteína C reactiva 48 mg/L (valor normal 0-5mg/L). En el sistemático de orina, pH 6, leucocitos moderados y resto de los parámetros negativos. El índice de proteína/creatinina fue 273 mg/g. No se objetivaron alteraciones morfológicas de los hematíes, pero sí la presencia de eosinófilos en orina.

La tomografía computarizada abdominal, realizada en lugar de la ecografía renal como medida de protección frente al COVID-19, mostró riñones simétricos de aspecto normal, sin ureterohidronefrosis.

Evolución

Estos hallazgos apoyaban el diagnóstico de NTIA inducida por rabeprazol. Se descartó infección y enfermedad sistémica subyacente mediante el estudio de los anticuerpos ANA, ANCA, anti-Ro y anti-La, complemento sérico, enzima convertidora de la angiotensina, serología viral y proteinograma, todos con resultado normal.

Se suspendió rabeprazol y se administraron 2 bolos de 250 mg de metilprednisolona en días consecutivos, seguidos de 60mg de prednisona diaria (1 mg/kg/día) durante 2 semanas; posteriormente pauta descendente durante 6 semanas.

Se realizó profilaxis antibiótica con trimetoprim-sulfametaxol y tratamiento con carbonato-cálcico/colecalciferol por protección ósea. El valor de creatinina una semana tras el inicio de corticoterapia fue 2,3 mg/dL (FG 20 mL/min/1,73m²), desestimándose la realización de biopsia renal. Tras un mes de tratamiento, recuperó su función renal basal (tabla 1 y figura 1), manteniéndose estable a fecha de redacción del artículo.

A falta del estudio histológico, el episodio de eritema cutáneo, la eosinofilia relativa con eosinófilos en orina y la evolución clínica concuerdan con una NTIA, secundaria en este caso a la toma de IBP.

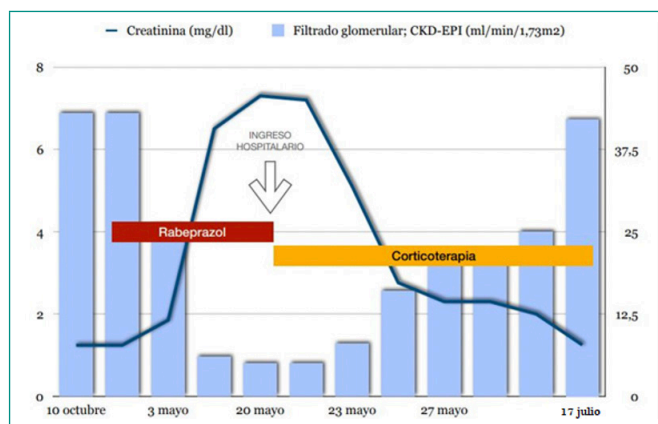


Figura 1. Evolución de los parámetros de función renal medida mediante creatinina sérica y filtrado glomerular estimada mediante la ecuación CKD-EPI.

Diagnóstico

Nefritis intersticial aguda por rabeprazol.

Discusión

Los IBP son medicamentos ampliamente recetados a nivel mundial. A pesar de su excelente perfil de seguridad, se han reportado complicaciones graves secundarias a su uso como la NTIA. En 1992, Ruffenach et al. reportaron por primera vez la asociación entre IBP y NTIA. El primer caso descrito de NTIA por rabeprazol fue publicado en 2005 por Geevasinga et al.⁶. De forma global, las reacciones inmunoalérgicas a fármacos representan la principal etiología de NTIA, siendo los IBP responsables de hasta el 64% de los casos de NTIA farmacológica confirmados por biopsia⁴.

La NTIA secundaria a IBP se ha relacionado típicamente con daño renal agudo reversible, aunque los últimos estudios revelan que podrían contribuir a la progresión de ERC⁷. Los mecanismos fisiopatológicos no son del todo conocidos. Estos agentes podrían actuar como inmunocomplejos circulantes^{4,7}, que estimularían una reacción de hipersensibilidad mediada por células T, sin descartar un posible papel del sistema inmune humoral⁴. Si estos mecanismos se perpetúan en el tiempo, el daño tubulointersticial y la inflamación aguda podrían evolucionar a fibrosis y nefritis intersticial crónica⁷.

La presentación clínica de la NTIA es variada e inespecífica. La clínica no se ajusta a las manifestaciones sistémicas alérgicas descritas con otros fármacos; la triada clásica de fiebre, rash y eosinofilia aparece en menos del 10%

	6 de oct.	3 de mayo	15 de mayo	20 de mayo*	21 de mayo	23 de mayo	25 de mayo	27 de mayo	17 de julio
Creatinina (mg/dL)	1,24	1,85	6,5	7,90	7,30	5,10	2,76	2,30	1,25
Filtrado Glomerular (CKD-EPI; mL/min/1,73m²)	43	26	6	5	5	8	16	20	42
Leucocitos (x10³/μL)	4,50	7,06	8,58	6,34	4,34	9,62	8,15	9,97	6,07
Eosinófilos (x10³/μL)	0,28	0,08	0,18	0,39	0	0	0	0,01	0,07
Porcentaje eosinófilos (normal <4)	6,20	1,10	2,10	6,20	0	0	0	0,10	1,20
Sedimento de orina	Negativo	Leuco +		Leuco +	Leuco - IPC 287 mg/g				Leuco + IPC 72 mg/g

* Ingreso e inicio de bolos de metilprednisolona.
Leuco: leucocitos; IPC: índice proteína/creatinina en orina.

Tabla 1. Datos analíticos: evolución de la función renal y fórmula sanguínea.

de casos⁹. En la revisión de 18 casos de Geevasinga et al.⁴, los síntomas más comunes fueron astenia (39%) y pérdida de peso (22%). En nuestra paciente, los síntomas fueron inespecíficos, si bien la fiebre y el eritema cutáneo al inicio del tratamiento con rabeprazol orientaron hacia una etiología inmunoalérgica.

Los hallazgos de laboratorio son igualmente poco específicos. La eosinofilia está presente en aproximadamente un tercio de pacientes⁷. La anemia y el aumento de la proteína C reactiva han sido descritos hasta en el 89 y 78% de casos, respectivamente^{4,9}. La detección de hematuria, proteinuria, leucocituria y eosinofilia podrían apoyar el diagnóstico, siendo detectadas en más de la mitad de los pacientes con NTIA asociada a IBP⁷.

La duración media del tratamiento con IBP previo a la NTIA es de 1 a 9 meses¹, período en el que se incluiría nuestro caso. Este intervalo de tiempo variable, junto con la inespecificidad de los síntomas, hace que sea difícil establecer una correlación clara entre el tratamiento con IBP y la NTIA. El diagnóstico definitivo se consigue mediante la biopsia renal. Típicamente se objetiva un infiltrado de células inflamatorias mixtas con tubulitis, presencia de eosinófilos y preservación de glomérulos y vasos sanguíneos⁷.

El manejo de estos pacientes incluye tratamiento de soporte adecuado y retirada del fármaco desencadenante. Se ha probado el tratamiento con fármacos moduladores de la respuesta inmune, especialmente corticoides, sin existir un pauta estandarizada del tratamiento ni poder demostrar su eficacia por falta de estudios^{1,4}. Como recomienda Praga et al.⁸, nuestra paciente recibió 2 bolos de 250 mg de metilprednisolona en días consecutivos, seguidos de 60 mg de prednisona diaria hasta normalización de la función renal y posterior pauta descendente.

Los IBP son unos de los fármacos más prescritos actualmente. Aunque es una complicación rara, es importante tener en cuenta la NTIA dada su posible progresión a ERC. Cualquier IBP puede generar esta entidad, de modo que actualmente es considerada un efecto de clase farmacológica.

La detección e intervención precoz, con la interrupción del fármaco y la posible terapia con esteroides pueden mejorar el pronóstico de esta entidad. El

desarrollo de nuevas pruebas de diagnóstico y biomarcadores de daño renal precoz, así como la realización de estudios prospectivos son claves para mejorar el diagnóstico y tratamiento de la NTIA.

Bibliografía

1. Torpey N, Barker T, Ross C. Drug-induced tubulo-interstitial nephritis secondary to proton pump inhibitors: experience from a single UK renal unit. *Nephrol Dial Transplant* 2004; 19(6): 1441-6. doi: 10.1093/ndt/gfh137.
2. Muriithi AK, Leung N, Valeri AM, Cornell LD, Sethi S, Fidler ME, et al. Clinical characteristics, causes and outcomes of acute interstitial nephritis in the elderly. *Kidney Int.* 2015; 87(2): 458-64. doi: 10.1038/ki.2014.294.
3. Valluri A, Hetherington L, McQuarrie E, Fleming S, Kipgen D, Geddes CC, et al. Acute tubulointerstitial nephritis in Scotland. *QJM.* 2015; 108(7): 527-32. doi: 10.1093/qjmed/hcu236.
4. Geevasinga N, Coleman PL, Webster AC, Roger SD. Proton Pump Inhibitors and Acute Interstitial Nephritis. *Clin Gastroenterol Hepatol.* 2006; 4(5): 597-604. doi: 10.1016/j.cgh.2005.11.004.
5. Ruffenach SJ, Siskind MS, Lien YH. Acute interstitial nephritis due to omeprazole. *Am. J. Med.* 1992; 93(4): 472-3. doi: 10.1016/0002-9343(92)90181-a.
6. Geevasinga N, Coleman PL, Roger SD. Rabeprazole-induced acute interstitial nephritis. *Nephrology (Carlton).* 2005; 10(1): 7-9. doi: 10.1111/j.1440-1797.2005.00365.x.
7. Moledina DG, Perazella MA. PPIs and kidney disease: from AIN to CKD. *J Nephrol.* 2016; 29(5): 611-6. doi: 10.1007/s40620-016-0309-2.
8. Praga M, Sevillano A, Auñón P, González E. Changes in the aetiology, clinical presentation and management of acute interstitial nephritis, and increasingly common cause of acute kidney injury. *Nephrol Dial Transplant.* 2015; 30(9): 1472-9. doi: 10.1093/ndt/gfu326.
9. Simpson IJ, Marshall MR, Pilmore H, Manley P, Williams L, Thein H et al. Proton pump inhibitors and acute interstitial nephritis: report and analysis of 15 cases. *Nephrology (Carlton).* 2006; 11(5): 381-5. doi: 10.1111/j.1440-1797.2006.00651.x.