

## Varón senegalés de 28 años con fiebre e imposibilidad para la deambulaci3n

Marta Torres-Arrese<sup>1</sup>, Laura Santos-Franco<sup>1</sup>, Laín Ibáñez-Sanz<sup>2</sup>, Lorena Castro-Arias<sup>1</sup>

<sup>1</sup>Servicio de Urgencias, Hospital Universitario 12 de Octubre, Madrid, Espa1a

<sup>2</sup>Servicio de Radiodiagn3stico, Hospital Universitario 12 de Octubre, Madrid, Espa1a

Recibido: 10/06/2021

Aceptado: 16/07/2021

En lnea: 31/08/2021

**Citar como:** Torres-Arrese M, Santos-Franco L, Ibáñez-Sanz L, Castro-Arias L. Var3n senegal3s de 28 a1os con fiebre e imposibilidad para la deambulaci3n. Rev Esp Casos Clin Med Intern (RECCMI). 2021 (ago); 6(2): 39-41. doi: 10.32818/reccmi.a6n2a14.

**Cite this as:** Torres-Arrese M, Santos-Franco L, Ibáñez-Sanz L, Castro-Arias L. 28-year-old Senegalese male with fever and inability to ambulate. Rev Esp Casos Clin Med Intern (RECCMI). 2020 (Aug); 6(2): 39-41. doi: 10.32818/reccmi.a6n2a14.

Autor para correspondencia: Marta Torres-Arrese. [mtorresa@salud.madrid.org](mailto:mtorresa@salud.madrid.org)

### Palabras clave

- Sacroileitis
- *Aggregatibacter segnis*

### Resumen

Este caso presenta una patologa excepcional cuya demora en el tratamiento puede generar secuelas a largo plazo. As3 mismo el tratamiento tiene peculiaridades que conviene conocer. Var3n senegal3s de 28 a1os con datos flog3ticos en la sacroilaca izquierda y maniobras de provocaci3n sacroilacas positivas acompa1ado de fiebre y aumento de reactantes de fase aguda. El tratamiento precoz en nuestro caso permiti3 una evoluci3n favorable.

### Keywords

- *Sacroiliitis*
- *Aggregatibacter segnis*

### Abstract

*This case presents an exceptional pathology whose delay in treatment can generate long-term sequelae. Likewise, the treatment has peculiarities that should be known. A 28-year-old Senegalese man with phlogotic findings in the left sacroiliac and positive sacroiliac provocation maneuvers accompanied by fever and increased acute phase reactants. Early treatment, in our case, allowed a favorable evolution.*

### Puntos destacados

- Datos flog3ticos a la exploraci3n y un aumento llamativo de la procalcitonina pueden orientar al diagn3stico de una sacroileitis infecciosa.
- La sacroileitis por *Aggregatibacter segnis* no se ha descrito hasta ahora.

## Introducci3n

La sacroileitis infecciosa es una rara afectaci3n cuya demora en el diagn3stico conlleva una morbilidad importante posterior pudiendo generar discapacidad y dolor cr3nico<sup>1-3</sup>. Hay que tener en cuenta que no toda sacroileitis es autoinmune o est3 relacionada con la enfermedad inflamatoria intestinal. A continuaci3n, presentamos un caso que enfatiza en este hecho.

## Caso cl3nico

### Antecedentes y enfermedad actual

Var3n de 28 a1os, natural de Senegal y residente en Espa1a desde el 2019, y sin posteriores viajes a su pa3s desde entonces. Actualmente vive en una casa

de acogida con un hombre y previamente ha estado meses en situaci3n de calle.

En Senegal se dedicaba a la pesca en aguas saladas y hab3a consumido leche de cabra y vaca no pasteurizada. En Espa1a se ha dedicado a la construcci3n y niega consumo de productos no pasteurizados. Tamb3n ten3a contacto con ganado en su pa3s mientras que en Espa1a no ha convivido con animales dom3sticos. Niega antecedentes m3dicos y familiares de inter3s.

Acude a Urgencias por un cuadro de dos d3as de evoluci3n de dolor agudo e invalidante en regi3n sacroilaca izquierda que se irradia al hipogastrio y a la pierna izquierda impidiendo la deambulaci3n. El dolor se incrementa con el apoyo y con la movilizaci3n pasiva y activa. Ha tenido s3ndrome febril en domicilio; pero no ha constatado fiebre por no tener term3metro. Asocia postraci3n. Niega diarrea, n3usea o v3mitos. Niega dolor anal ni con la defecaci3n. Previamente no hab3a tenido s3ntomas intestinales recurrentes ni datos de artritis inflamatoria ni conjuntivitis.

### Exploraci3n f3sica

Se encuentra hemodin3micamente estable, con tensi3n arterial de 106/74 mmHg, frecuencia card3aca de 73 latidos por minuto y saturaci3n de ox3geno del

98%. La frecuencia respiratoria era de 22 respiraciones por minuto y la temperatura de 37,3 3C. Se encuentra afectado por el dolor y a la exploraci3n destaca zona sacroilíaca izquierda caliente, no eritematosa (aunque esto est3 dificultado por la raza negra del paciente); con m3nimo empastamiento y dolor a la palpaci3n.

Se realiza exploraci3n anal que no es dolorosa y que no revela alteraciones. Se procede a realizaci3n de maniobras de provocaci3n sacroilíacas (distracci3n, empuje del muslo y maniobra de FABER) que son positivas de manera bilateral pero m3s dolorosas en el lado izquierdo. El signo del psoas izquierdo y la maniobra de Lasegue tambi3n son positivos. Se palpan adenopatías inguinales izquierdas blandas, lisas, rodaderas y no dolorosas. No tiene soplos ni datos de endocarditis y el resto de la exploraci3n incluida la genital y la oral es normal.

### Pruebas complementarias

Analic3ticamente destaca leucocitosis de 12.000 leucocitos/microlitro (4.000-11.300/microlitro) con 88% de polimorfonucleares (41,5-72%); prote3na C reactiva de 12 mg/dL (0,1-0,5 mg/dL) y procalcitonina de 24,15 ng/mL (menor o igual a 0,05) as3 como coagulopatía leve con actividad de protrombina del 57% (75-140%). En la orina se observan 36 hemat3es/mL sin leucocituria significativa.

Se solicitan hemocultivos previos a cobertura antibiótica y serolog3a de VIH, virus hepatotropos, gota gruesa y PCR de malaria, as3 como serolog3a de Schistosoma y rosa de Bengala y Mantoux. La PCR para SARS-CoV-2 fue negativa.

En Urgencias se realiza TAC abdominop3lvico con CIV en fase venosa donde se identifica discreta cantidad de l3quido libre en pelvis y una peque3na burbuja de gas a nivel del m3sculo psoas izquierdo (**Figura 1**). Se inicia control del dolor con opiáceo d3bil siendo necesario escalar a morfina *a posteriori* y antibioterapia con ceftriaxona, metronidazol, cloxacilina y doxiciclina.

### Evoluci3n

En planta de Medicina Interna se a3ade linezolid a dicha pauta. Se realiza estudio de autoinmunidad que resulta negativo y resonancia magn3tica de articulaciones sacroilíacas que evidencia un aumento de la se3al de la interlínea articular sacroilíaca izquierda con edema del m3sculo ilíaco izquierdo y un absceso adyacente en cuyo interior existe una peque3na burbuja de gas. Todo ello sugiere etiolog3a infecciosa (**Figura 2**).

Los hemocultivos son positivos para *Aggregatibacter segnis* (microorganismo perteneciente al grupo HACEK) sensible a ceftriaxona y quinolonas. El resto de las pruebas microbiol3gicas son negativas; por lo que se secuencia a ceftriaxona en monoterapia. Se solicitan hemocultivos de control que resultan estériles y ecocardiograma transtorácico que no evidencia datos de endocarditis.

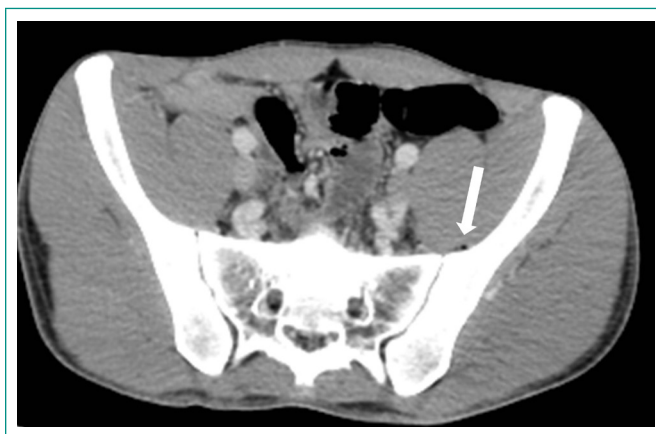
La evoluci3n es favorable y se secuencia a ciprofloxacino oral para continuaci3n de pauta ambulatoria.

### Diagn3stico

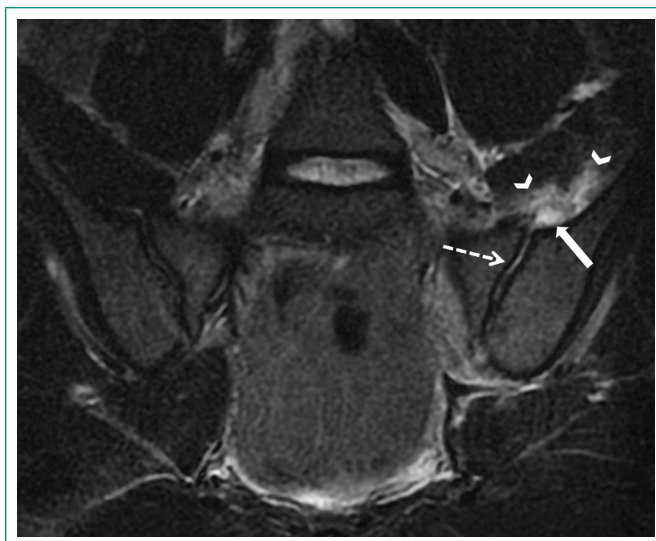Sacroileítis aguda infecciosa por *Aggregatibacter segnis* sin un origen claro de bacteriemia.

### Discusi3n y conclusiones

La sacroileítis infecciosa es una entidad rara que puede confundirse con patologías banales como ciática y dolor muscular<sup>1</sup>. La demora en el tratamiento puede provocar un aumento de la morbilidad posterior<sup>2,3</sup>. Los factores de riesgo para su desarrollo son la endocarditis, el embarazo y el puerperio, el uso de



**Figura 1.** TC abdomeno p3lvico con CIV en fase venosa. Imagen axial centrada en articulaciones sacroilíacas. La TC de abdomeno y de articulaciones sacroilíacas fue normal, identificando m3nima cantidad de l3quido libre en pelvis (no mostrada). Retrospectivamente se identific3 una peque3na burbuja de gas en el m3sculo psoas ilíaco izquierdo (flecha).



**Figura 2.** Resonancia magn3tica de articulaciones sacroilíacas. Corte coronal T2 FSE. Se identifica una articulaci3n sacroilíaca izquierda ensanchada con aumento de la se3al compatible con derrame articular (flecha punteada), que asocia un absceso en su vertiente craneal (flecha s3lida) con edema/cambios flemonosos en m3sculo ilíaco izquierdo (cabezas de flecha). El absceso coincide con la localizaci3n de la burbuja de gas en la TC.

drogas intravenosas, la endocarditis y el traumatismo<sup>2,3</sup>. Analic3ticamente suele haber aumento de reactantes de fase aguda.

Tanto la radiograf3a como la tomograf3a axial computarizada son poco sensibles; pudiendo ser normales en estadios iniciales siendo la resonancia magn3tica la prueba de elecci3n. Los hallazgos que se pueden observar en la resonancia magn3tica son el aumento de tama3o de la articulaci3n sacroilíaca por derrame articular, edema 3seo, erosiones o, como en el caso de nuestro paciente, un absceso yuxtaarticular y cambios flemonosos en los m3sculos adyacentes.

Una de las etiologías que hay que tener en cuenta para su tratamiento espec3fico es la brucelosis; en la que la sacroileítis es la articulaci3n afectada con m3s frecuencia y suele presentarse en su forma aguda. El dolor lumbar bajo es el s3ntoma m3s frecuente, pudiendo asociar fiebre, enrojecimiento de la piel y postraci3n. La sacroileítis brucelosa puede ser unilateral o bilateral y raramente se objetiva absceso en los m3sculos ilíacos. La brucelosis osteoarticular se diag-

nostica por signos inflamatorios con positividad de los test serológicos, de los hemocultivos o del cultivo del líquido sinovial.

Hay que tener en cuenta que una prueba de aglutinación negativa durante la fase temprana no descarta la enfermedad y que pueden existir falsos negativos por anticuerpos que se resuelven al realizar un test de Coombs. Para cubrir esta posibilidad en nuestro caso iniciamos doxiciclina empírica<sup>4</sup>. Sin embargo, el aislamiento de *Aggregatibacter segnis* hace poco probable esta entidad.

Solo hay un caso descrito de sacroileítis por *Aggregatibacter aphrophilus* en un varón joven tras una gastroscopia<sup>5</sup>. *Aggregatibacter segnis* es una causa reconocida de endocarditis del grupo HACEK y que se encuentra en la cavidad oral. Así mismo puede ser confundido con *Haemophilus* spp.<sup>3</sup>. Sin embargo, no deja de ser una etiología excepcional, siendo los microorganismos más frecuentemente implicados en las series de casos los cocos gram positivos, sobre todo los *Staphylococcus* y, dentro de estos, *Staphylococcus aureus*. Entre los bacilos gram negativos, los más habituales son *Salmonella* spp. y *P. aeruginosa*<sup>3</sup>. Otra etiología a tener en cuenta es la tuberculosa, aunque suelen ser cuadros más subagudos o crónicos.

No existe consenso sobre la duración del tratamiento, pero parece razonable un tratamiento intravenoso dirigido de 2 semanas seguido de 6 semanas de tratamiento oral. Hay datos que apoyan que el tratamiento por encima de las 6

semanas no reduce el riesgo de recaída<sup>6</sup>, por lo que optamos por este régimen de tratamiento en nuestro caso.

## Bibliografía

1. Scott KR, Rising KL, Conlon LW. Infectious sacroiliitis. J Emerg Med. 2014; 47(3): e83-4. doi: 10.1016/j.jemermed.2014.05.001.
2. Mancarella L, De Santis M, Magarelli N, Ierardi AM, Bonomo L, Ferraccioli G. Septic sacroiliitis: an uncommon septic arthritis. Clin Exp Rheumatol. 2009; 27(6): 1004-8.
3. Hermet M, Minichiello E, Flipo RM, Dubost JJ, Allanore Y, Ziza JM, et al. Infectious sacroiliitis: a retrospective, multicentre study of 39 adults. BMC Infect Dis. 2012; 12: 305. doi: 10.1186/1471-2334-12-305.
4. Unuvar GK, Kilic AU, Doganay M. Current therapeutic strategy in osteoarticular brucellosis. North Clin Istanbul. 2019; 6(4): 415-420. doi: 10.14744/nci.2019.05658.
5. Fernando SA, Gottlieb T. Aggregatibacter aphrophilus Sacroiliitis Following Gastroscopy in a Young Sportsman. Clin J Sport Med. 2017; 27(1): e3-e5. doi: 10.1097/JSM.0000000000000311.
6. Roblot F, Besnier JM, Juhel L, Vidal C, Ragot S, Bastides F, et al. Optimal duration of antibiotic therapy in vertebral osteomyelitis. Semin Arthritis Rheum. 2007; 36(5): 269-77. doi: 10.1016/j.semarthrit.2006.09.004.