

Adenocarcinoma hepatoide gástrico, productor de alfafetoproteína

Estefanía Aparicio-Castaño¹, Montserrat Pérez-Pinar², José Antonio Nieto-Rodríguez², Raquel Acedo-Mayordomo³, Juan Carlos Palomo-Sánchez⁴

¹Unidad Docente de Medicina de Atención Familiar y Comunitaria de Cuenca. Cuenca. España

²Servicio de Medicina Interna. Hospital Virgen de la Luz. Cuenca. España

³Unidad de Anatomía Patológica. Hospital Virgen de la Luz. Cuenca. España

⁴Servicio de Cirugía General. Hospital Virgen de la Luz. Cuenca. España

Recibido: 01/01/2020

Aceptado: 22/03/2020

En línea: 31/08/2020

Citar como: Aparicio-Castaño E, Pérez-Pinar M, Nieto-Rodríguez JA, Acedo-Mayordomo R, Palomo-Sánchez JC. Adenocarcinoma hepatoide gástrico, productor de alfafetoproteína. Rev Esp Casos Clin Med Intern (RECCMI). 2020 (Ago); 5(2): 62-64. doi: 10.32818/reccmi.a5n2a3.

Cite this as: Aparicio-Castaño E, Pérez-Pinar M, Nieto-Rodríguez JA, Acedo-Mayordomo R, Palomo-Sánchez JC. Gastric hepatoid adenocarcinoma, producer of alfafetoprotein. Rev Esp Casos Clin Med Intern (RECCMI). 2020 (Ago); 5(2): 62-64. doi: 10.32818/reccmi.a5n2a3.

Autor para correspondencia: Montserrat Pérez-Pinar. perezpinar@hotmail.com

Palabras clave

- ▷ Adenocarcinoma hepatoide gástrico
- ▷ Alfafetoproteína
- ▷ Diagnóstico tardío
- ▷ Metastásico
- ▷ Tratamiento paliativo

Keywords

- ▷ Gastric hepatoid adenocarcinoma
- ▷ Alpha fetoprotein
- ▷ Late diagnosis
- ▷ Metastatic
- ▷ Palliative treatment

Resumen

El adenocarcinoma hepatoide gástrico es un tipo de tumor poco común, con una elevada mortalidad a corto plazo. Ello es debido al frecuente retraso diagnóstico, que suele realizarse en estadios avanzados; su confirmación precisa técnicas anatomopatológicas no habituales. Hasta el 64% de ellos son productores de alfafetoproteína y presentan una morfología similar al carcinoma hepatocelular. Un diagnóstico y tratamiento tempranos son fundamentales para aumentar la supervivencia.

Presentamos el caso de un adenocarcinoma hepatoide gástrico metastásico, productor de alfafetoproteína, en un varón sano, sin factores de riesgo de cáncer gástrico ni hepatocarcinoma. El objetivo de su presentación es que pueda servir a otros facultativos para reconocer sus síntomas, conseguir un diagnóstico más temprano y mejorar su pronóstico.

Abstract

Gastric hepatoid adenocarcinoma is a rare form of gastric cancer with a high mortality rate in the short-term. This is usually due to late diagnosis, which is accomplished in the last phases of the disease; the confirmation diagnosis needs not commons pathological techniques. Almost 64% produce alpha-fetoprotein and its morphology is similar to hepatocellular carcinoma. Early diagnosis and treatment are essential to increase survival.

We present a case about a metastatic gastric hepatoid adenocarcinoma in a healthy male, without risk factors of gastric cancer or hepatocellular carcinoma. This case aims to help other physicians to recognize their symptoms to get an earlier diagnosis and to improve its prognosis.

Puntos destacados

- ▷ El diagnóstico y el tratamiento precoces de un adenocarcinoma hepatoide gástrico son fundamentales para aumentar la supervivencia del paciente.
- ▷ Un paciente con clínica gástrica, lesiones hepáticas, elevación de alfafetoproteína y sin factores de riesgo para el hepatocarcinoma han de ser motivos de sospecha.

Introducción

El adenocarcinoma hepatoide gástrico es un tumor extrahepático que presenta similitudes morfológicas con el hepatocarcinoma. En un porcentaje elevado de casos (hasta un 64%), presenta alfafetoproteína (AFP) inmunoreactiva¹. Este tipo de tumor es de mal pronóstico, agresivo y letal; y el retraso de su diagnóstico es uno de los principales motivos². Este caso, por

su rareza, puede servir de referencia para que, ante otros de presentación similar, se sospeche y se diagnostique lo antes posible, y así mejorar su pronóstico.

Caso clínico

Antecedentes y exploración física

Varón de 88 años, hipertenso, sin otros antecedentes médicos de interés, ni intervenciones quirúrgicas previas. Sin hábitos tóxicos. Remitido a consulta para estudio de anemia aguda (que requirió transfusión), síndrome constitucional de reciente aparición, junto con elevación de marcadores tumorales. Se procedió a su ingreso en planta de Medicina Interna para continuar estudio. El paciente refería pérdida de peso (4-5 kg en 6 meses) y astenia; negaba fiebre, sudoración nocturna, náuseas o vómitos. Además, mantenía un hábito intestinal regular, con heces de consistencia normal, sin productos patológicos. Tampoco refería dolor abdominal ni molestias durante la ingesta, sólo apetito menor del habitual.

En la exploración física, presentaba un aceptable estado general, palidez cutánea y buena perfusión. Auscultación cardiopulmonar sin hallazgos de interés. La exploración abdominal fue normal al inicio del cuadro, pero, al cuarto día de ingreso, se palpaba ya una masa en el hipocondrio izquierdo que se extendía al epigastrio y al flanco izquierdo, de consistencia dura y dolorosa a la palpación; sin hepatomegalia ni defensa. Las extremidades no presentaban alteraciones. No se palpaban adenopatías periféricas, ni asociaba alteraciones cutáneas.

Pruebas complementarias

Se realizaron las siguientes pruebas complementarias:

- Analítica. Presencia de anemia ferropénica, con hemoglobina 9,5 g/dl (12-16), VCM 79 fl (82-97), Fe 19 µg/dl (33-193); elevación de reactantes de fase aguda, con PCR 204,7 mg/l (0,0-5,0), fibrinógeno 527 mg/dl (200-450), VSG 92 mm/h (0,0-20). No elevó ni la bilirrubina ni las enzimas hepáticas. La alteración más llamativa la encontramos en la determinación de los marcadores tumorales: AFP de 110.044,14 ng/ml (0,40-15,00) y leve elevación de CA-125 65,40 U/ml (1,00-35,00) y de β_2 -microglobulina 3,6 µg/l (0,8-2,2). Autoinmunidad negativa.
- Gastroscoopia. Lesión gástrica, de aspecto ulcerativo, que se extendía desde el área subcardial, a través de curvatura menor, hacia el píloro. Imposibilidad de localizar el píloro al encontrarse entre pliegues engrosados tumorales. Se obtuvieron muestras para biopsia.
- Ecografía abdominal. Gran masa sólida de 17 cm que ocupaba el epigastrio y el hipocondrio izquierdo con grandes adenopatías adyacentes, cuyo origen era difícil determinar. Hígado homogéneo, sin lesiones focales. El resto de órganos sin hallazgos significativos.
- Ecografía testicular. Normal.
- Tomografía computarizada (TC) toracoabdominal. Neoplasia gástrica con carcinomatosis peritoneal (**Figura 1**). Dos pequeños nódulos pulmonares, en lóbulo inferior izquierdo, sin poder descartar que fueran metastásicos. Hígado sin evidencia de lesiones focales. El resto sin hallazgos significativos.
- Gammagrafía ósea. Sin lesiones óseas metastásicas. Cambios artrósicos.
- Anatomía patológica de biopsia gástrica. Fragmentos de mucosa gástrica con áreas hepatoideas entremezcladas con adenocarcinoma de tipo intestinal pobremente diferenciado. Estudio inmunohistoquímico: CD56 negativo, anti-pancitoqueratina AE1/AE3 positiva, AFP positiva en áreas hepatoideas (**Figura 2**).

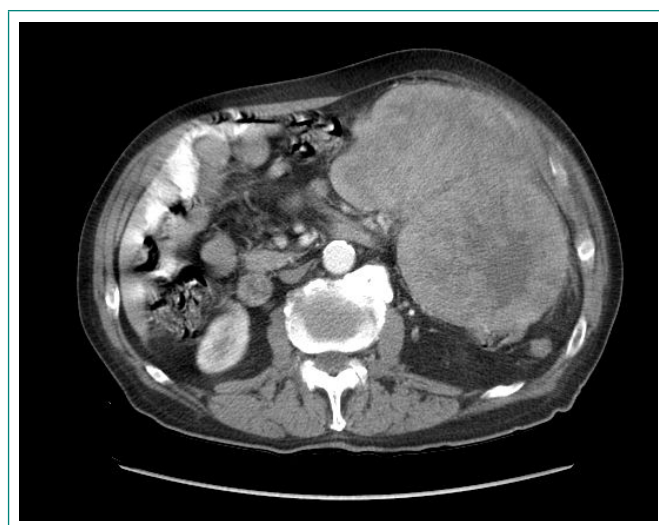


Figura 1. TC abdominal que muestra engrosamiento de pared gástrica, con adenopatías regionales patológicas y carcinomatosis peritoneal

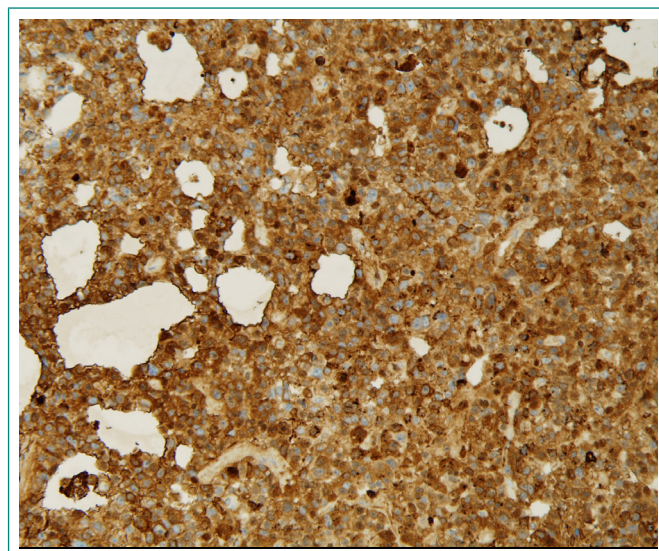


Figura 2. Estudio inmunohistoquímico que muestra AFP positiva en áreas hepatoideas de biopsia gástrica

Evolución

Nos encontramos con un paciente en estudio por síndrome constitucional y anemia. Mediante estudios anatomopatológicos, se demostró la presencia de un adenocarcinoma hepatoide gástrico, productor de AFP, de grandes dimensiones, sin afectación hepática, con carcinomatosis peritoneal y dudosas metástasis pulmonares.

El caso se presentó ante los miembros del Comité de Tumores de Aparato Digestivo. Dado el rápido crecimiento de la masa gástrica y el deterioro del paciente, se planteó cirugía paliativa. El Servicio de Cirugía General se encargó de la laparotomía exploradora bajo anestesia general: se encontraron grandes masas polilobuladas con infección y necrosis, que se consideran irreseccables; por ello, se procedió al cierre.

Durante el posoperatorio, el deterioro del paciente se acentuó: precisó tratamiento paliativo para el control de síntomas, hasta el momento de su fallecimiento, aproximadamente 40 días después del ingreso inicial.

Diagnóstico

Adenocarcinoma hepatoide gástrico metastásico, productor de AFP.

Discusión y conclusión

El adenocarcinoma hepatoide es una entidad de escasa frecuencia, pero bien definida. Es muy agresivo, con una alta y temprana mortalidad (supervivencia entre el 15-20% a los 5 años). Supone el 1,3-1,5 de todos los tumores gástricos y el 2-6% de los adenocarcinomas gástricos². Presenta mayor incidencia en varones (84%), de 50-70 años. Geográficamente, predomina en países de Oriente, Centroamérica y Europa del Este³.

Anatómicamente, su localización más frecuente es en estómago (63%), sobre todo en antro y píloro; también se puede encontrar en ovario, pulmón, vesícula biliar, páncreas, útero, vejiga, riñones y cavidad peritoneal⁴. Su sintomatología es muy inespecífica, lo que contribuye al retraso en el diagnóstico. En el 27% de los pacientes, se diagnostica en estadio III; y en el 38,5%, ya en estadio IV². Lo más frecuente es el dolor abdominal, seguido de fatiga y distensión abdominal, junto con anemia (tanto por ulceración del tumor, como por la disminución de la ingesta)¹. Con frecuencia, la primera manifestación clínica se debe a las metástasis hepáticas (84,6%) o ganglionares. El principal diagnóstico diferencial hay que establecerlo con la invasión gástrica por hepatocarcinoma, presentando ambos una morfología similar⁵. Aunque no tengan metástasis hepáticas (como ocurría en nuestro paciente) son igual de agresivos^{3,6}.

Para diagnosticarlo, precisamos estudios endoscópicos, de imagen, y una anatomía patológica para su diagnóstico definitivo⁷. Entre el 52-64% de los casos presentan elevada la AFP (son los más agresivos), y es más raro encontrar pigmento biliar (5,9%). La baja incidencia de este tumor probablemente sea por la dificultad para su diagnóstico mediante métodos habituales de histoquímica. Por ello, es fundamental comunicar nuestras sospechas al Servicio de Anatomía Patológica. En nuestro caso, además de elevación de la AFP, se encontró positiva la anti-pancitoqueratina AE1/AE3 (negativa en el hepatocarcinoma) y CD56 negativo (positivo en linfomas). Dependiendo de las características histológicas, se clasifica en dos grupos: uno con aspecto hepatoide en su totalidad y otro en combinación con adenocarcinoma intestinal (como en nuestro caso) y/o difuso^{4,8}.

En la actualidad, no existe un tratamiento curativo y no hay consenso sobre cómo tratarlos. Se mejora la supervivencia con el tratamiento combinado de cirugía y quimioterapia paliativas². En general, se recomienda cirugía cuando

el paciente tiene buen estado general y los sitios metastásicos se limitan a uno o dos. La quimioterapia es más efectiva en forma de regímenes combinados de cisplatino y 5-fluoracilo con o sin epirubicina. Se emplean también nuevos regímenes que incorporan quimioterápicos como docetaxel, irinotecán, capecitabina y oxaliplatino.

En conclusión, el adenocarcinoma hepatoide gástrico es una entidad rara, con elevada agresividad y mortalidad. Su sintomatología es inespecífica y requiere una sospecha clínica alta para su diagnóstico, que se confirmará con anatomía patológica, empleando métodos histoquímicos no habituales. Si el diagnóstico es temprano, la rápida instauración de un tratamiento combinado de cirugía con quimioterapia paliativas puede aumentar la supervivencia de los pacientes.

Bibliografía

1. Chen EB, Wei YC, Liu HN, Tang C, Liu ML, Peng K, et al. Hepatoid adenocarcinoma of stomach: emphasis on the clinical relationship with alfafetoprotein-positive gastric cancer. *Biomed Res Int*. 2019; 2019: 6710428. doi: 10.1155/2019/6710428.
2. Søreide JA. Therapeutic approaches to gastric hepatoid adenocarcinoma: current perspectives. *Ther Clin Risk Manag*. 2019; 15: 1469-1477. doi: 10.2147/TCRM.S204303.
3. Søreide JA, Greve OJ, Gudlaugsson E, Størset S. Hepatoid adenocarcinoma of the stomach –proper identification and treatment remain a challenge. *Scand J Gastroenterol*. 2016; 51(6): 646-653. doi: 10.3109/00365521.2015.1124286.
4. Fakhruddin N, Bahmad HF, Aridi T, et al. Hepatoid adenocarcinoma of the stomach: a challenging diagnosis and therapeutic disease through a case report and review of the literature. *Front Med (Lausanne)*. 2017; 4: 164. doi: 10.3389/fmed.2017.00164.
5. Becq A, Mateescu C, Khayat D, Bouattour M. Atypical presentation of hepatocellular carcinoma mimicking a gastric hepatoid adenocarcinoma: a case report. *Medicine (Baltimore)*. 2015; 94(27): e1101. doi: 10.1097/MD.0000000000001101.
6. Xiao C, Wu F, Jiang H, Teng L, Song F, Wang Q, et al. Hepatoid adenocarcinoma of the stomach: nine case reports and treatment outcomes. *Oncol Lett*. 2015; 10(3): 1605-1609. doi: 10.3892/ol.2015.3430.
7. Kuroda N, Yorita K. Clinicopathologic study of 10 cases of gastric adenocarcinoma with hepatoid or enteroblastic differentiation. *Pol J Pathol*. 2018; 69(2): 128-135. doi: 10.5114/pjp.2018.76696.
8. Sun N, Sun Q, Liu Q, Zhang T, Zhu Q, Wang W, et al. α -fetoprotein-producing gastric carcinoma: a case report of a rare subtype and literature review. *Oncol Lett*. 2016 May; 11(5): 3101-3104. doi: 10.3892/ol.2016.4372.