

Fiebre persistente ¡No olvides el hígado!

García-Sánchez A, Mejía-Chew C, Ríos Blanco JJ

Servicio de Medicina Interna. Hospital Universitario La Paz. Madrid. España

Recibido: 19/08/2016

Aceptado: 14/12/2016

En línea: 30/12/2016

Citar como: García-Sánchez A, Mejía-Chew C, Ríos Blanco JJ. Fiebre persistente ¡No olvides el hígado! Rev Esp Casos Clin Med Intern (RECCMI). 2016 (Dic); 1(1): 25-26.

Autor para correspondencia: Aldara García-Sánchez. aldara.garcia.ag@gmail.com

Palabras clave

- ▷ *Streptococcus intermedius*
- ▷ Absceso hepático
- ▷ Gammapatía monoclonal de significado incierto
- ▷ Inmunodeficiencia

Keywords

- ▷ *Streptococcus intermedius*
- ▷ *Hepatic abscess*
- ▷ *Monoclonal gammopathy of undetermined significance*
- ▷ *Immunodeficiency*

Resumen

Presentamos el caso de un varón de 52 años de edad, inmunocompetente, con un único absceso hepático sin evidencia de una infección anterior debido a *S. intermedius*, normalmente parte de la flora orofaríngea, biliar y gastrointestinal, incluso en pacientes sanos.

Abstract

We present the case of a 52-year-old immunocompetent male with a single hepatic abscess without evidence of a previous infection due to S. intermedius, usually part of the oropharyngeal, biliary and gastrointestinal flora, even in healthy patients.

Puntos destacados

- ▷ El paciente de este caso clínico presentó un absceso hepático por *Streptococcus intermedius*. La gammapatía monoclonal de significado incierto (GMSI) fue el único factor de riesgo para su desarrollo. Aunque son necesarios más estudios, la GMSI debería ser considerada como una posible causa de inmunodeficiencia.

Introducción

El hígado es el órgano intraabdominal que más a menudo desarrolla abscesos. Las causas más comunes son las infecciones intraabdominales como apendicitis, enfermedad inflamatoria intestinal, obstrucción del tracto biliar y las infecciones sistémicas como endocarditis bacteriana^{1,2}. *Streptococcus intermedius* (miembro del grupo *Streptococcus milleri*, junto con *S. constellatus* y *S. anginosus*) es parte de la flora orofaríngea, gastrointestinal y biliar³.

Historia clínica (antecedentes, enfermedad actual, exploración física, pruebas complementarias)

Un varón caucásico de 52 años se presenta con una historia de 6 días de fiebre de hasta 39 °C, escalofríos, vómitos, dolor epigástrico y coluria sin acolia. El paciente negaba diarrea, rubor facial, palpaciones o mareos. El examen físico

demonstró signos vitales normales, sin ictericia, sin soplos cardíacos y un examen abdominal normal, con un signo de Murphy negativo y sin peritonitis. No se encontraron lesiones en la cavidad bucal. El resto del examen no mostraba alteraciones.

Tenía antecedentes de úlcera péptica y GMSI.

Los análisis de sangre revelaron leucocitosis de 18.400/μl (3.700-11.600), N 90,0% (41,0-74,0); L 4,5% (18,0-48,0); fibrinógeno de 1.018 mg/dl (170-250); proteína C reactiva (PCR) 225 mg/l (< 0,1); leve elevación de transaminasas AST 46 UI/l (< 40); ALT 67 UI/l (< 35); GGT 161 IU/l (< 38) con bilirrubina total de 1,1 mg/dl (0,20-1,00). El resto de los parámetros de hemograma, coagulación y bioquímica de sangre estaban dentro de los rangos normales. Una radiografía de tórax y un análisis de orina fueron normales.

Una ecografía abdominal reveló esteatosis hepática homogénea y un área hipoecogénica de bordes irregulares de 23 x 26 mm en el lóbulo hepático derecho adyacente a la vesícula biliar, sugestiva de un área libre de la esteatosis. Debido a la elevación de reactantes de fase aguda y aunque no se encontró ningún otro foco de infección, se solicitaron hemocultivos y se inició tratamiento antibiótico empírico con meropenem. La vancomicina fue agregada cuando en las dos muestras de hemocultivos crecieron cocos grampositivos.

Ante la presencia de cocos grampositivos en la sangre, fiebre persistente y reactantes de fase aguda (RFA) elevada, se realizó una ecocardiografía transesofágica

para descartar endocarditis. Ante los hallazgos obtenidos y al no estar claramente identificado el foco, se realizó una TC que mostró un absceso hepático en segmento III, de 71 x 76 x 68 mm (Figura 1) y diverticulosis de sigma. El árbol biliar no mostró ninguna anomalía.

Se realizó un drenaje guiado por TC, obteniendo en el cultivo del absceso *S. intermedius*, *Prevotella denticola* y *Actinomyces odontolyticus*. En los cultivos de sangre también crecieron *S. intermedius*, así que se retiró la vancomicina y se continuó el tratamiento con meropenem hasta obtener el antibiograma final. Para encontrar el foco primario de infección y dada la presencia de diverticulosis en TC, se realizó una colonoscopia que mostró hemorroides internas grado II, sin otras alteraciones patológicas.

Evolución

Después de 3 semanas, los RFA disminuyeron, la fiebre remitió, los cultivos de sangre fueron estériles y la ecografía hepática posterior mostró una progresiva reducción del tamaño del absceso, por lo que se retiró el drenaje. Se completó tratamiento antibiótico con amoxicilina/ácido clavulánico, según antibiograma, durante otras 2 semanas más.

Diagnóstico

Absceso hepático por *Streptococcus intermedius* en paciente con GMSI.

Discusión y conclusiones

Se han llevado a cabo pocos estudios para evaluar el riesgo de infecciones virales y bacterianas en los pacientes con GMSI.

Gregersen, et al. analizaron a 1.237 pacientes con GMSI durante un periodo de 13 años y descubrieron 40 casos de bacteriemia. El riesgo estimado de bacteriemia fue de 2,2 (IC: 95% 1,6-3) en comparación con la población general, aunque esto no fue estadísticamente significativo⁴. Kristinsson, et al. estudiaron 377 casos de GMSI en comparación con 330 controles. Después de 5 años de seguimiento, se encontró que pacientes con GMSI tenían un riesgo 2,1 veces superior (IC: 95% 2,0-2,3), comparado con controles, de desarrollar cualquier infección. Entre estas infecciones, la septicemia era la que tenía mayor riesgo después de 10 años de seguimiento (HR = 3,1; IC: 95% 2,6-3,6)^{4,5}.

S. milleri es un microorganismo comensal (*S. intermedius*, *S. constellatus* y *S. anginosus*) en la cavidad bucal. Estos microorganismos generalmente tienen poca capacidad de infección^{7,8}. En nuestro caso, GMSI podría ser la razón por la que el paciente, de otra manera sano, desarrolló un absceso del hígado debido a una bacteriemia por *S. intermedius*. Aunque se necesitarían ensayos clínicos aleatorios para confirmar la asociación entre GMSI e inmunodeficiencia, en nuestro caso éste era el único factor de riesgo para el desarrollo de bacteriemia y absceso del hígado sin un foco primario evidente de infección.

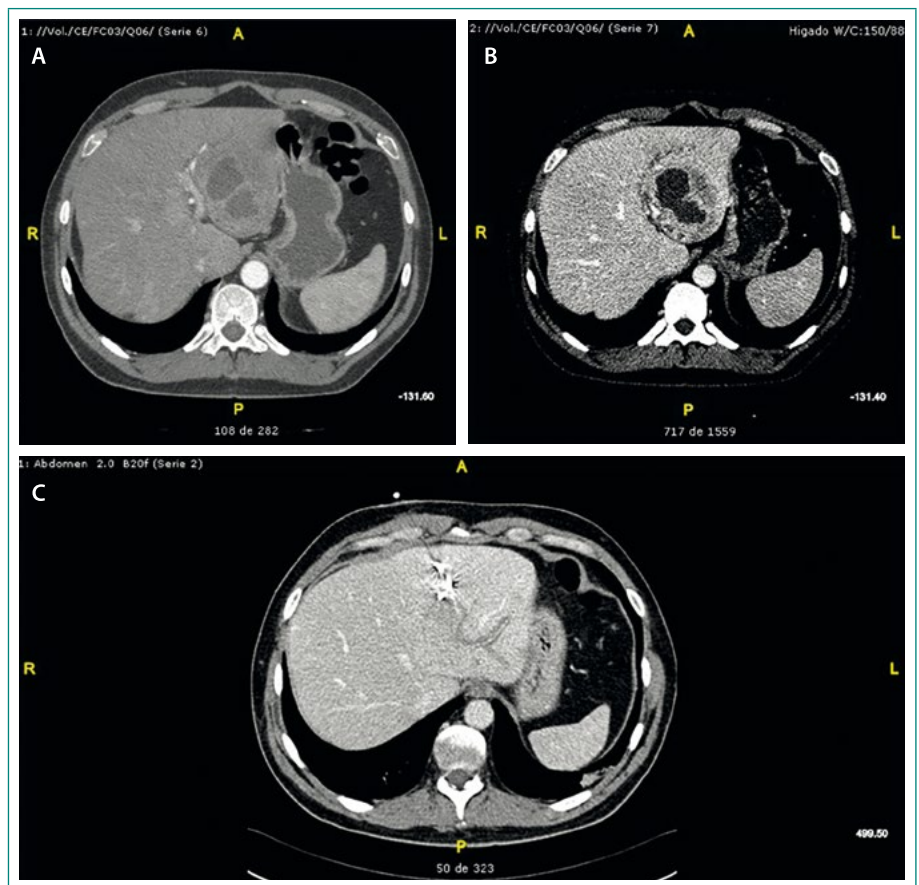


Figura 1. A-B: TC en la que se aprecia absceso hepático en el segmento III de 71 x 76 x 68 mm. C: drenaje guiado por TC

Bibliografía

1. Chua D, Reinhart HH, Sobel JD. Liver abscess caused by *Streptococcus milleri*. J Clin Microbiol. 1990; 1497-501.
2. Wagner KW, Schön R, Schumacher M, Schmelzeisen R, Schulze D. Case report: brain and liver abscesses caused by oral infection with *Streptococcus intermedius*. Oral Surg Oral Med Oral Pathol Oral Radiol Endod. 2006; 102: 21-3.
3. Millichap JJ, McKendrick AI, Drelichman VS. *Streptococcus intermedius* liver abscesses and colon cancer. West Indian Med J. 2005; 54: 341-2.
4. Gregersen H, Madsen KM, Sorensen HT, Schonheyder HC, Ibsen JS, Dahlerup JF. The risk of bacteremia in patients with monoclonal gammopathy of undetermined significance. Eur J Haematol. 1998; 61: 140-4.
5. Kristinsson SY, Tang M, Pfeiffer RM, Björkholm M, Goldin LR, Blimark C, et al. Monoclonal gammopathy of undetermined significance and risk of infections: a population-based study. Haematologica. 2012; 97: 854-8.
6. Karlsson J, Andréasson B, Kondori N, Erman E, Riesbeck K, Hogevik H, et al. Comparative study of immune status to infectious agents in elderly patients with multiple myeloma, Waldenström's macroglobulinemia, and monoclonal gammopathy of undetermined significance. Clin Vaccine Immunol. 2011; 18: 969-77.
7. Neumayr A, Kubitz R, Bode JG, Bilk P, Häussinger D. Multiple liver abscesses with isolation of *Streptococcus intermedius* related to a pyogenic dental infection in an immune-competent patient. Eur J Med Res. 2010; 15: 319-22.
8. Whiley RA, Fraser H, Hardie JM, Beighton D. Phenotypic differentiation of *Streptococcus intermedius*, *Streptococcus constellatus*, and *Streptococcus anginosus* strains within the "*Streptococcus milleri* group". J Clin Microbiol. 1990; 28: 1497-501.