

Síndrome de Percheron. A propósito de dos casos clínicos

Daiana García-Sellanes¹, Lucía Fernández-Rey¹, Valentina Más¹, Gustavo Bruno¹, Beatriz Arciere²

¹Clínica Médica 3. Hospital Maciel. Montevideo. Uruguay

²Servicio de Neurología. Hospital Maciel. Montevideo. Uruguay

Recibido: 12/09/2018

Aceptado: 22/10/2018

En línea: 31/12/2018

Citar como: García-Sellanes D, Fernández-Rey L, Más V, Bruno G, Arciere B. Síndrome de Percheron. A propósito de dos casos clínicos. Rev Esp Casos Clin Med Intern (RECCMI). 2018 (Dic); 3(3): 115-117. doi: 10.32818/reccmia3n3a5.

Autor para correspondencia: Beatriz Arciere. barciere@gmail.com

Palabras clave

- ▷ Síndrome de Percheron
- ▷ Infarto bitalámico simultáneo
- ▷ Arteria de Percheron

Keywords

- ▷ Percheron syndrome
- ▷ Simultaneous thalamic infarction
- ▷ Percheron artery

Resumen

El infarto bitalámico simultáneo es una presentación isquémica infrecuente. La arteria de Percheron, presente en un tercio de la población, vasculariza la región paramediana de ambos tálamos y mesencéfalo rostral. El diagnóstico es dificultoso, por lo que reconocer esta variante anatómica es importante, siendo su afectación la causa más frecuente de infartos bitalámicos. La resonancia nuclear magnética juega un papel fundamental en el diagnóstico. El tratamiento dependerá de la etiología subyacente. Se describen dos casos clínicos, con hipersomnia como síntoma común, en los que se llega al diagnóstico de infarto bitalámico secundario al compromiso de la arteria de Percheron.

Abstract

Bilateral thalamic stroke is an infrequent ischemic presentation. The Percheron artery, present in a third of the population, vascularizes the paramedian region of both thalamus and rostral mesencephalon. The diagnosis is difficult, so recognizing this anatomical variant is important, being its affectation the most frequent cause of bilateral thalamic infarcts. Nuclear magnetic resonance plays a fundamental role in the diagnosis. The treatment will depend on the underlying etiology. Two clinical cases are described, with hypersomnia as a common symptom, in which the diagnosis of simultaneous thalamic infarction secondary to Percheron artery compromise is reached.

Puntos destacados

- ▷ El síndrome de Percheron debe sospecharse frente a la tríada de trastornos del nivel de consciencia, afectación de oculomotores y alteraciones cognitivoconductuales.
- ▷ Este síndrome debe incluirse en el diagnóstico diferencial de las alteraciones del nivel de consciencia.
- ▷ Conocer la irrigación talámica y sus variantes es condición necesaria para comprender la afectación sincrónica de ambos tálamos.

Introducción

La compleja irrigación talámica y la variabilidad interindividual hacen que las lesiones isquémicas puedan presentarse en forma de lesiones bilaterales. El infarto bitalámico es una presentación isquémica infrecuente, estimándose en un 11% de los infartos vertebrobasilares¹. La arteria de Percheron (AP) es una rama única que se origina en el primer segmento (P1) de la arteria cerebral posterior (ACP), como variante anatómica de la arteria paramediana, presente en un tercio de la población. La misma vasculariza la región paramediana de ambos tálamos y el mesencéfalo rostral². Su afectación debe sospecharse frente

a la presencia de determinadas alteraciones clínicas como los trastornos del nivel de consciencia, oculomotores y cognitivoconductuales, lo que conforma la tríada de presentación típica^{3,4}.

Caso clínico 1

Hombre de 53 años, alcohólico e hipertenso que consulta por alteración fluctuante del estado de vigilia e hipersomnia de una semana de evolución. Asocia alteraciones cognitivoconductuales en forma de alucinaciones visuales, episodios de excitación psicomotriz con agresividad y trastornos mnésicos.

Examen físico: escala de coma de Glasgow (GCS) 12, sin rigidez de nuca, compromiso del nervio motor ocular común (III) izquierdo, con estrabismo divergente, resto de pares craneanos sin alteraciones. Fuerzas globales y segmentarias, sensibilidad y coordinación normales. Presión arterial de 140/90 mmHg. Tomografía de cráneo (TC) sin lesiones agudas. La resonancia magnética de cráneo (RMC) describe área hiperintensa en sectores paramediales de ambos tálamos que se extiende a mesencéfalo (**Figura 1**).

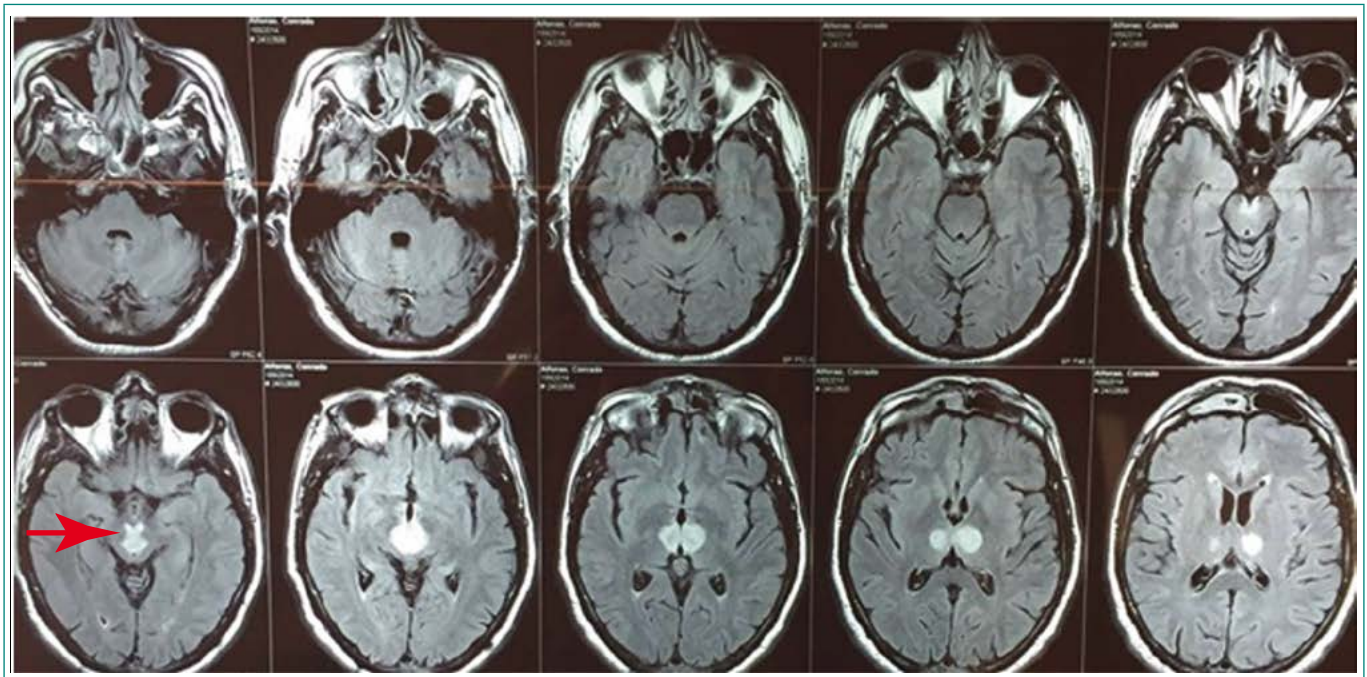


Figura 1. RMC flair con área hiperintensa en sectores paramediales de ambos tálamos compatible con infarto bitalámico que se extiende a mesencéfalo con el clásico signo de la "V" (flecha roja)

La TC con angiografía mostró hipoplasia de arteria vertebral derecha en todo su trayecto hasta el tronco de la basilar, con vertebral izquierda permeable. Ecocardiograma transtorácico (ETT) sin masas intracavitarias. Holter en ritmo sinusal. Eco-Doppler de vasos de cuello (EDVC) sin alteraciones. Ante los hallazgos de las pruebas de imagen asociados a las manifestaciones clínicas presentes, en ausencia de diagnósticos diferenciales, se realiza el diagnóstico de infarto bitalámico por variante de Percheron de tipo 2. Se realizó tratamiento con antiagregantes e hipolipemiantes.

Caso clínico 2

Mujer de 78 años. Alcohólica. Es remitida por pérdida de conocimiento brusca sin focalidad neurológica. Al ingreso GCS 7, sin rigidez de nuca, pupilas simétricas reactivas, respuesta adecuada de cuatro miembros. Normotensa. Se realiza intubación orotraqueal y asistencia ventilatoria mecánica.

TC sin contraste no evidencia alteraciones. A las 24 horas se desconecta de la ventilación mecánica y se constata hipersomnolencia y confusión mental. TC de control muestra lesión hipodensa en ambos tálamos de predominio izquierdo (**Figura 2**).

RMC con angiografía evidencia isquemia bilateral medial de tálamos por probable compromiso de la arteria de Percheron (**Figura 3**).

Se destaca hipoplasia del segmento P1 de la arteria cerebral posterior derecha y de la arteria vertebral derecha. Electrocardiograma en ritmo sinusal sin isquemia. Holter ritmo sinusal, con extrasístoles auriculares aisladas. EDVC sin alteraciones. ETT: hipertrofia ventricular izquierda con función sistólica conservada, tabique interauricular aneurismático, sin foramen oval permeable.

El diagnóstico se basó en una clínica compatible descrita en la literatura, signos radiológicos de infarto de arteria de Percheron y exclusión de diagnósticos diferenciales.

Se realizó tratamiento con antiagregantes e hipolipemiantes.

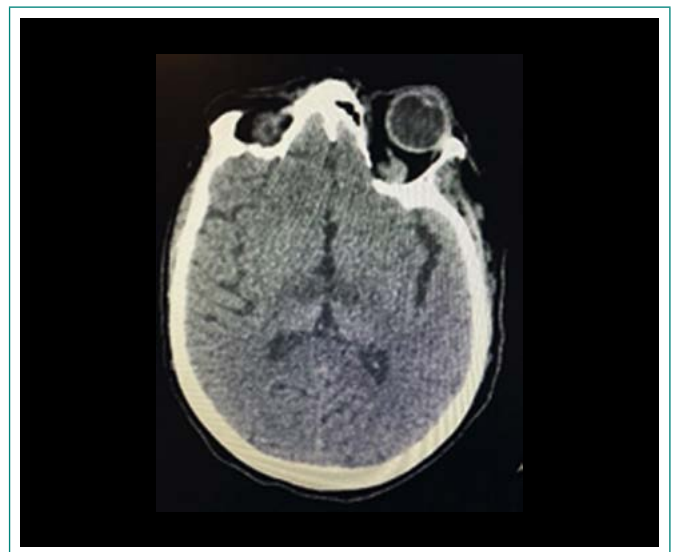


Figura 2. TC: hipodensidad bitalámica

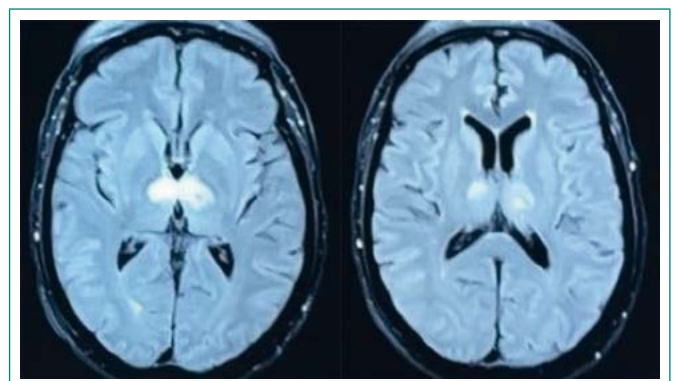


Figura 3. RMC flair con imagen hiperintensa a nivel bitalámico

Discusión y conclusiones

Los infartos bitalámicos son infrecuentes, se estima entre un 0,1-2% de los ataques cerebrovasculares isquémicos. La oclusión de la arteria de Percheron es la causa más probable, representando del 4% al 35%¹. La edad media de presentación es 60 años, con leve predominio de sexo masculino, en pacientes con factores de riesgo cardiovasculares típicos⁵. Los dos casos analizados son mayores de 50 años y presentan factores de riesgo cardiovasculares y alcoholismo.

Las manifestaciones clínicas se basan en comprender la anatomía y fisiología del tálamo. Éste se considera como una única estructura pero se separa en grupos con sus respectivos núcleos. La región paramedial se caracteriza por la conexión recíproca con la corteza orbitofrontal y prefrontal medial, lo que explica el deterioro neuropsiquiátrico de los infartos paramedianos. El mesencéfalo rostral también puede estar implicado. La presencia inicial de midriasis derecha y ptosis es indicativa de la afectación de la sustancia gris periacueductal, donde se encuentran los núcleos del III par craneal.

La vascularización del tálamo es terminal, sin anastomosis, característica importante para la aparición de lesiones isquémicas. La irrigación talámica se origina del polígono de Willis, principalmente en la arteria cerebral posterior y la arteria comunicante posterior. La irrigación talámica se divide en cuatro territorios: anterior, posterior, inferolateral y paramediano. El territorio paramediano está irrigado, entre otras, por las arterias paramedianas, que son ramas de la ACP. Las arterias paramedianas tienen una amplia variedad con respecto a número, tamaño y territorio. Percheron describió cuatro variantes anatómicas; cuando ésta tiene un único origen desde el segmento P1 de la ACP y se bifurca hacia ambos tálamos se llama arteria de Percheron⁶ (Figura 4).

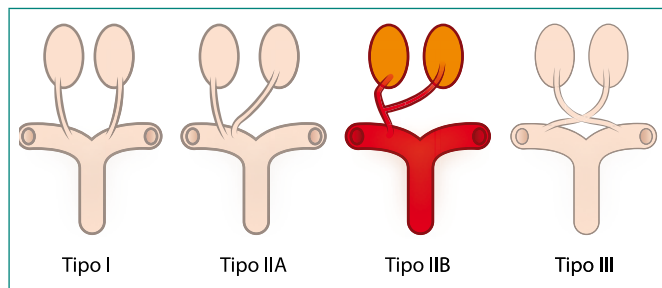


Figura 4. Variantes anatómicas de las arterias paramedianas. El tipo IIB corresponde a la arteria de Percheron

La etiología del infarto talámico bilateral no está del todo establecida. Se considera como principal causa la cardioembolia, seguida de la tromboembolia y del infarto lacunar. En ambos casos, pese a una exhaustiva búsqueda, la causa fue indeterminada como en el 8-30% de los infartos cerebrales⁵.

El caso clínico 1 se presentó con la clásica tríada dada por hipersomnias, alteraciones mnésicas y oculomotoras (síndrome de Percheron), mientras que el caso clínico 2 sólo presentó hipersomnias, siendo éste el síntoma más característico. Éste debe plantearse como diagnóstico diferencial frente a alteraciones fluctuantes del estado de consciencia³.

Los principales diagnósticos diferenciales que debemos tener en cuenta son: infiltración neoplásica, trombosis venosa en igual territorio y encefalopatía

de Wernicke. La trombosis venosa puede conducir a la isquemia bilateral talámica, asemejándose a una lesión arterial. El drenaje venoso talámico es análogo al arterial, donde estas estructuras desembocan en la gran vena de Galeno, tributaria del seno recto. La encefalopatía de Wernicke presenta características clínicas y topográficas similares. Esta patología cobra mayor importancia dado que el principal antecedente en ambos casos es el alcoholismo crónico⁷.

La neuroimagen es fundamental para el diagnóstico definitivo, siendo la TC de baja sensibilidad para detectar lesiones isquémicas talámicas, debiéndose complementar con una RMC en la que es esperable encontrar una hiperintensidad talámica bilateral. La RMC es la herramienta de elección para su diagnóstico, permitiendo además identificar el patrón característico en las pruebas de imagen y su correlación con la clínica⁸. En un caso clínico, se evidenció isquemia bitalámica en la TC, pero en ambos casos se confirmó el infarto en la RMC. Ambos se presentaron en forma asimétrica (68% según la literatura)³ de predominio izquierdo; sólo el caso 1 asoció compromiso del mesencéfalo con el clásico signo de la "V" (57% de los casos)³. Dichos estudios se pueden complementar con angiografía (TC o RM con angiografía) en vistas a valorar la variante arterial afectada. Acorde con la literatura internacional, la arteria de Percheron *per se* se logra identificar en un bajo porcentaje.

El tratamiento dependerá de la etiología subyacente, siendo el pilar fundamental la anticoagulación en caso de confirmarse la causa cardioembólica; y el control de los factores de riesgo cardiovascular en las otras etiologías.

Las principales secuelas descritas son déficit oculomotor, trastorno cognitivo de tipo subcortical, con componente amnésico e hipersomnias⁶.

Bibliografía

- Caruzzo P, Manganotti P, Moretti R. Complex neurological symptoms in bilateral thalamic stroke due to Percheron artery occlusion. *Vasc. Health Risk Manag.* 2016 Dec 22; 13: 11-14. doi: 10.2147/VHRM.S119395.
- Bailey J, Khadjooi K. Artery of Percheron occlusion, an uncommon cause of coma in a middle-aged man *Clin Med (Lond).* 2016 Feb; 16(1): 86-87. doi: 10.7861/clinmedicine.16-1-86.
- Lazzaro N, Wright B, Castillo M, Fischnein N, Glastonbury C, Hildebrand P, et al. Artery of Percheron infarction: imaging patterns and clinical spectrum. *AJNR Am J Neuroradiol.* 2010 Aug; 31(7): 1283-1289. doi: 10.3174/ajnr.A2044.
- Salinas Velas FT, Arcos Sánchez C. Síndrome de Percheron: lesiones talámicas bilaterales. *Sanid Mil.* 2014; 70(1): 30-32.
- De la Cruz-Cosme C, Márquez Martínez M, Aguilar Cuevas R, Romero Acebal M, Valdivielso Felices P. Síndrome de la arteria de Percheron: variabilidad clínica y diagnóstico diferencial. *Rev Neurol.* 2011 Aug 16; 53(4): 193-200.
- Sandvig A, Lundberg S, Neuwinth J. Artery of Percheron infarction: a case report. *J Med Case Rep.* 2017 Aug 12; 11(1): 221. doi: 10.1186/s13256-017-1375-3.
- Smith AB, Smirniotopoulos JG, Rushing EJ, Goldstein SJ. Bilateral thalamic lesions. *AJR Am J Roentgenol.* 2009 Feb; 192(2): W53-62. doi: 10.2214/AJR.08.1585.
- Kovac AL, Camputaro LA, Cruz Camino J, Ramos GA. Infarto talámico bilateral por obstrucción de la arteria de Percheron. *Neurol Arg.* 2016; 8: 48-52.