

La hiponatremia: un desafío clínico y terapéutico. Cuando no parece lo que es

Paula Luque-Linero¹, Jaime Sánchez-Sánchez², Eduardo Carmona-Nimo¹

¹Servicio de Medicina Interna, Hospital Universitario Virgen Macarena, Sevilla, España

²Servicio de Medicina Interna, Hospital Minas de Río Tinto, Huelva, España

Recibido: 01/09/2024

Aceptado: 30/09/2024

En línea: 30/11/2024

Citar como: Luque-Linero P, Sánchez-Sánchez J, Carmona-Nimo E. La hiponatremia: un desafío clínico y terapéutico. Cuando no parece lo que es. Rev Esp Casos Clin Med Intern (RECCMI). 2024 (noviembre); 9(Supl. 1): 23-25. doi: <https://doi.org/10.32818/reccmi.a9s1a9>

Cite this as: Luque-Linero P, Sánchez-Sánchez J, Carmona-Nimo E. *Hyponatremia: a clinical and therapeutic challenge. When it doesn't seem like what it is.* Rev Esp Casos Clin Med Intern (RECCMI). 2024 (November); 9(Supl. 1): 23-25. doi: <https://doi.org/10.32818/reccmi.a9s1a9>

Autora para correspondencia: Paula Luque-Linero. paula3.pl@gmail.com

Palabras clave

- ▷ Hiponatremia
- ▷ SIADH
- ▷ Tuberculosis
- ▷ Urea

Keywords

- ▷ Hyponatremia
- ▷ SIADH
- ▷ Tuberculosis
- ▷ Urea

Resumen

El síndrome de secreción inadecuada de hormona antidiurética (SIADH) es un diagnóstico de exclusión en pacientes que sufren de hiponatremia. La etiología puede ser diversa, siendo la tuberculosis pulmonar una causa descrita pero poco frecuente. La urea se propone como un fármaco eficaz en el tratamiento de la hiponatremia por SIADH. A continuación, presentamos el caso de un paciente con SIADH secundario a una tuberculosis pulmonar, cuya hiponatremia mejoró tras el comienzo de urea.

Abstract

Syndrome of inappropriate antidiuretic hormone secretion (SIADH) is a diagnosis of exclusion in patients suffering from hyponatremia. The etiology can be diverse, with pulmonary tuberculosis being a described but rare cause. Urea is proposed as an effective drug in the treatment of hyponatremia due to SIADH. We present the case of a patient with SIADH secondary to pulmonary tuberculosis, whose hyponatremia improved after treatment with urea.

Puntos destacados

- ▷ Este caso pone de manifiesto diferentes causas y probabilidades diagnósticas ante una hiponatremia.
- ▷ El caso ilustra además una asociación infrecuente: tuberculosis como causa de SIADH; así como los beneficios y la capacidad de la urea para conseguir unos niveles adecuados de Na⁺ en sangre, mejorando la sintomatología clínica.

Introducción

La hiponatremia es el trastorno electrolítico más común. Se define como un sodio (Na⁺) en plasma menor a 135 mEq/L. Este desequilibrio es un indicativo de una variedad de condiciones subyacentes, algunas de ellas potencialmente graves¹. Diagnosticar la etiología de la hiponatremia es un desafío para el médico debido a las múltiples causas y la complejidad de los mecanismos fisiopatológicos involucrados. Entre ellas, el síndrome de secreción inadecuada de hormona antidiurética (SIADH) es un diagnóstico que se alcanza por exclusión tras la evaluación de parámetros clínicos y de laboratorio específicos². En el tratamiento de la hiponatremia por SIADH, la urea ha emergido como una opción terapéutica efectiva y segura³. A continuación, presentamos el caso de un paciente que ingresó con un bajo nivel de conciencia secundario a una hiponatremia severa, en el que encontrar la etiología fue

más complejo de lo que en un principio parecía, y donde únicamente se consiguió alcanzar los niveles normales de Na⁺ tras comenzar tratamiento con urea.

Caso clínico

Antecedentes

Varón de 79 años sin reacciones adversas a fármacos ni hábitos tóxicos. Sin antecedentes familiares de interés, entre los personales, destacaba una lesión medular a nivel de D4-D5 traumática. Como secuelas presentaba una paraplejía y una vejiga neurógena que requería sondaje permanente. Tratamiento habitual: metamizol 575 mg. El paciente vivía con su esposa, y era dependiente para las actividades básicas de la vida diaria. Se movilizaba en silla de ruedas y salía a la calle con ayuda. Funciones superiores conservadas.

Enfermedad actual

Acudió a Urgencias por un cuadro de fiebre, aumento de disnea basal, y empeoramiento del estado general definido por: anorexia, adinamia, falta de atención y confusión.

Exploración física

Importantes edemas en miembros inferiores y roncus bilaterales en la auscultación respiratoria.

Pruebas complementarias

Se solicitó desde Urgencias una analítica completa de sangre con osmolaridad y orina: Na⁺ sangre 106 mEq/L (135-145mEq/L), osmolaridad sangre 200 mOsm/L (280-300 mOsm/kg), Na⁺ orina 66 mEq/L (20-220 mmol/L) y osmolaridad en orina 222 mOsm/kg (300 -900 mOsm/kg), así como una radiografía de tórax en la que se observó un infiltrado intersticial bilateral y cardiomegalia con redistribución hacia vértices, sugestiva de insuficiencia cardiaca (IC) descompensada, más neumonía intersticial bilateral. Junto a estos juicios clínicos el paciente presentaba una hiponatremia hipoosmolar hipervolémica probablemente secundaria a IC, aunque no podíamos olvidar la elevada ingesta hídrica. Pese al tratamiento óptimo el Na⁺ no alcanzó niveles normales (106 mEq/L- 123 mEq/L). Ante una hiponatremia hipoosmolar eurolémica pensamos que la causa podría ser diferente, y que la hiponatremia mantenida estuviera en el contexto de un SIADH.

Se completó el estudio con orina, TAC de tórax, RMN craneal, hormonas tiroideas y cortisol. Todos los estudios fueron normales, salvo el TAC donde se observó un infiltrado intersticial bilateral sugerente de infección tuberculosa o fúngica. El despistaje se realizó mediante cultivo + PCR de tuberculosis en esputo, orina, heces y jugos gástricos, quantiferón, galactomanano y beta de glucano, todas ellas negativas. Asimismo, se solicitó PCR de exudado nasal para virus respiratorios y otras serologías víricas que también resultaron negativas.

Ante la negatividad de las pruebas solicitadas, se decidió realizar una fibrobroncoscopia para lavado broncoalveolar (BAL) y RMN de columna toraco-lumbar para valorar una causa mucho más rara de SIADH, como el shock medular (el paciente presentaba lesiones medulares secundaria a un accidente de tráfico). Finalmente, la PCR de la tuberculosis resultó positiva en el BAL.

Evolución

Durante los primeros días y dado que nuestra sospecha principal era una hiponatremia secundaria a insuficiencia cardiaca, se inició tratamiento depletivo, restricción hídrica y suero hipertónico. Tras varios días el paciente continuaba con hiponatremia, aunque ya moderada (Na⁺ 123 mEq/L). Sin edemas, sin crepitantes y una mejoría en la placa nos hizo ampliar la búsqueda a causas de hiponatremia eurolémica, de ahí que, tras descartar déficit de hormonas tiroideas y cortisol, la posibilidad ante la que estábamos era que se tratase de un SIADH. Se descartaron causas centrales (tumores, fármacos depresores del sistema nervioso central). La presencia de los infiltrados, la tos y la expectoración que presentaba el paciente nos obligó a ampliar la búsqueda a una causa

pulmonar. El paciente, pese a las medidas implementadas, persistía bradipsíquico y bradiláxico, con Na⁺ en 123 mEq/L, por lo que se decidió entonces a comenzar tratamiento con urea, 1 sobre de 15 g cada 12 h. Tras dos días el Na⁺ pasó de 123 mEq/L a 127 mEq/L, hasta alcanzar Na⁺132 mEq/L.

Alcanzados los niveles normales, el paciente mejoró mucho desde el punto de vista neurológico, se encontraba más ágil y despierto; asimismo, mejoró el apetito. Se continuó con urea oral y el Na⁺ se mantuvo en cifras normales hasta su fallecimiento. Desgraciadamente el tratamiento para la tuberculosis se inició tarde debido a la dificultad del diagnóstico y el paciente falleció de una insuficiencia respiratoria aguda (tabla 1).

Diagnóstico

Hiponatremia hipoosmolar eurolémica (SIADH) secundaria a tuberculosis pulmonar.

Discusión

El SIADH es una posible pero infrecuente complicación en pacientes con TBC (tuberculosis pulmonar)⁴, especialmente como en nuestro caso, donde no había afectación del SNC (sistema nervioso central). Esta asociación podría explicarse porque algunas infecciones, incluidas las micobacterianas, pueden inducir a la producción ectópica de hormona antidiurética (ADH). Además, la inflamación sistémica y las repuestas inmunológicas en la TBC pueden influir en la liberación de ADH⁵. Para diagnosticar esta entidad es necesario cumplir los criterios SIADH (hiponatremia inferior a 135 mEq/L, osmolaridad plasmática baja <275 mOsm/kg, osmolaridad urinaria inapropiadamente alta más 100 mOsm /kg, concentración urinaria de sodio alta >30 mmol/L), un estado eurolémico y exclusión de otras causas como hipotiroidismo o insuficiencia adrenal⁶. Posteriormente para saber que es secundario a la TBC hay que confirmar la presencia de las micobacterias mediante pruebas diagnósticas específicas (cultivos, PCR) (figura 1).

Otra de las causas que pensamos en última instancia, guiados por la hipotensión y la hiponatremia mantenida, más inusual que la infección por TBC, era un shock medular. La disfunción de la médula espinal puede llevar a un desbalance en la regulación de líquidos y electrolitos, exacerbando la hiponatremia⁶.

En cuanto al tratamiento, es necesario comenzar tratando la causa del SIADH. En el caso de la TBC, emplear fármacos antituberculosos, restricción de líquidos y, en los casos de hiponatremias más graves y refractarias, considerar el uso de fármacos que aumenten la excreción de agua libre de sodio, como son la urea o los vaptanes⁷.

En el tratamiento de la hiponatremia, especialmente en el contexto del SIADH, la urea ha emergido como una opción terapéutica efectiva y segura⁸. La urea actúa como un osmolito que promueve la excreción de agua libre de sodio a través de la orina, ayudando a corregir el desequilibrio hídrico sin causar cam-

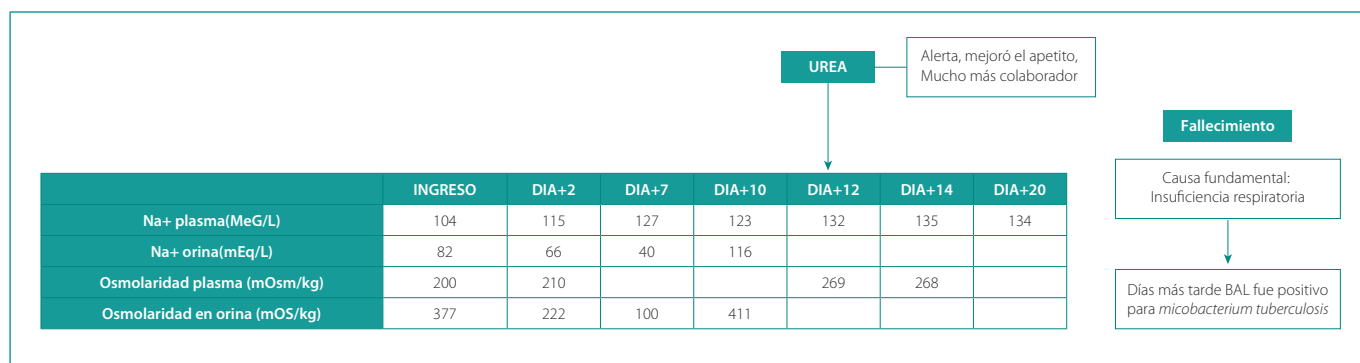


Tabla 1. Evolución de la hiponatremia.

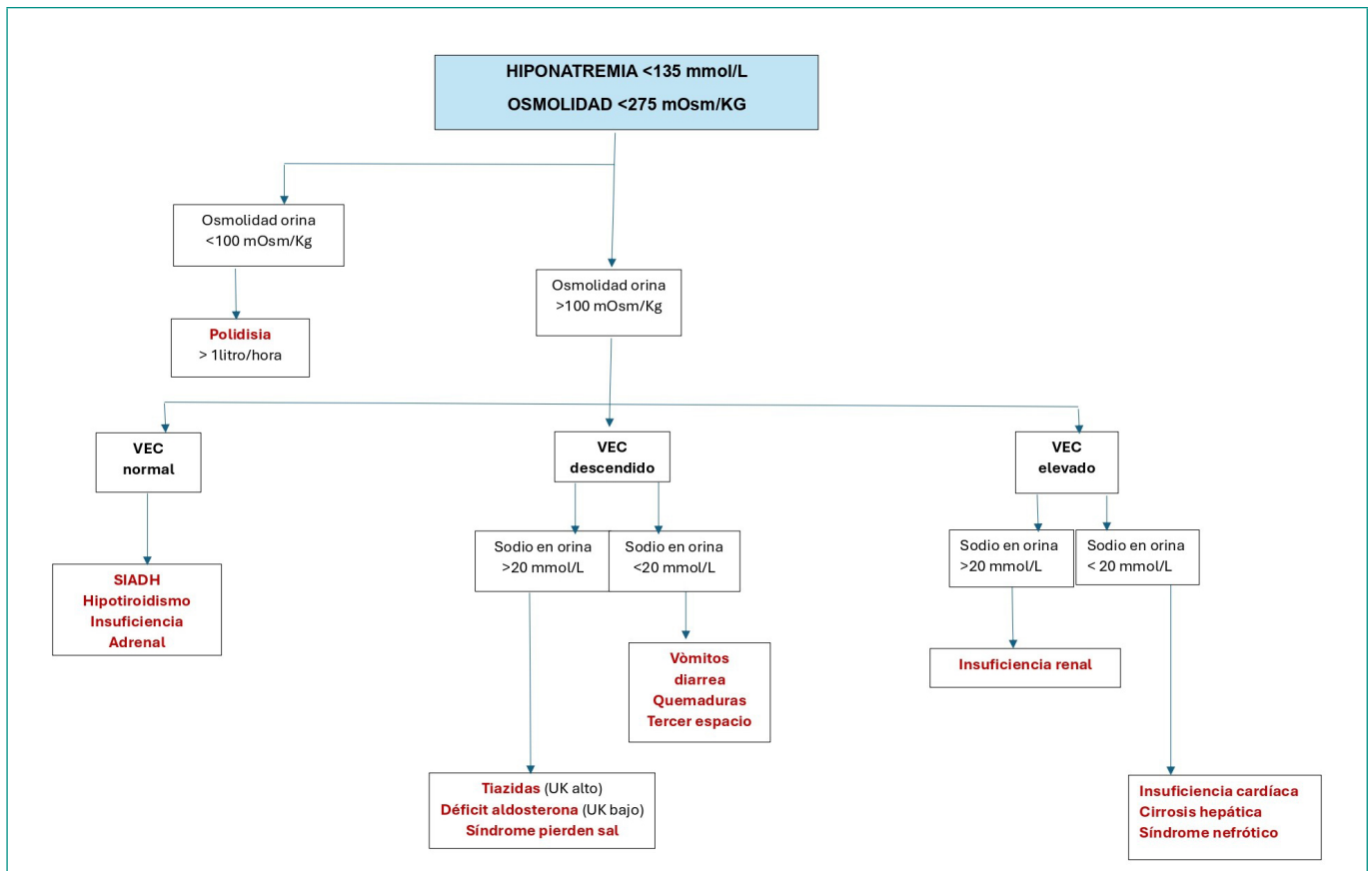


Figura 1. Clasificación de la hiponatremia hipotónica.

bios abruptos en los niveles de sodio sérico. Si bien es cierto, existen otros agentes terapéuticos en casos de hiponatremia con SIADH (como el tolvaptan), pero en términos de costo, accesibilidad y perfil de seguridad, especialmente en pacientes con riesgo de hepatotoxicidad, se prefiere el uso de la urea.

Conclusiones

El síndrome de SIADH puede ocurrir en pacientes con tuberculosis, aunque no es una complicación común. En los casos más graves y refractarios, la urea se presenta como una herramienta segura, eficaz y valiosa en el arsenal terapéutico del SIADH.

Financiación, conflicto de intereses y consentimiento informado

El presente trabajo no ha recibido ayudas específicas provenientes de agencias del sector público, sector comercial o entidades sin ánimo de lucro. Los autores declaran carecer de conflicto de intereses y disponen de la autorización o consentimiento informado de los involucrados en este caso.

Bibliografía

1. Turkmen E, Karatas A, Altindal M. Factors affecting prognosis of the patients with severe hyponatremia. *Nefrología (Engl Ed)*. 2022; 42(2): 196-202. doi: <https://doi.org/10.1016/j.nefro.2022.05.002> (último acceso sept. 2024).
2. Poch E, Molina A, Piñero G. Síndrome de secreción inadecuada de hormona antidiurética. *Med Clin (Barc)*. 2022; 159(3): 139-146. doi: <https://doi.org/10.1016/j.medcli.2022.02.015> (último acceso sept. 2024).
3. Martínez González Á, Valle Feijoo L, de la Fuente Aguado J, González Nunes M. Tratamiento de la hiponatremia por SIADH con urea oral. *Med Clin (Barc)*. 2024; 162(6): 303-304. doi: <https://doi.org/10.1016/j.medcli.2023.10.017> (último acceso sept. 2024).
4. Yoshida T, Masuyama H, Yamagata H, Miyabayashi M, Onishi S, Inaba Y, Takekoto M. The incidence and risk factors of hyponatremia in pulmonary tuberculosis. *J Endocr Soc*. 2022; 6(11): bvac130. doi: <https://doi.org/10.1210/jendso/bvac130> (último acceso sept. 2024).
5. Bal C, Gompelmann D, Krebs M, Antoniewicz L, Guttman-Ducke C, Lehmann A, et al. Associations of hyponatremia and SIADH with increased mortality, young age and infection parameters in patients with tuberculosis. *PLoS One*. 2022; 17(10): e0275827. doi: <https://doi.org/10.1371/journal.pone.0275827> (último acceso sept. 2024).
6. Manzanares W, Aramendi I, Langlois PL, Biestro A. Hiponatremias en el paciente neurocrítico: enfoque terapéutico basado en la evidencia actual. *Med Intensiva*. 2015; 39(4): 234-243. doi: <https://doi.org/10.1016/j.medin.2014.11.004> (último acceso sept. 2024).
7. Paudel S, Dhanani M, Patel KH, Vakkalagadda NP, Sanker V, Damera AR, et al. Pulmonary tuberculosis in an adult presenting with severe hyponatremia: a case report and review of literature. *Clin Case Rep*. 2024; 12(2): e8469. doi: <https://doi.org/10.1002/ccr3.8469> (último acceso sept. 2024).
8. Barajas Galindo DE, Ruiz-Sánchez JG, Fernández Martínez A, de la Vega IR, Ferrer García JC, Roperó-Luis G, et al. Consensus document on the management of hyponatremia of the Acqua Group of the Spanish Society of Endocrinology and Nutrition. *Endocrinol Diabetes Nutr (Engl Ed)*. 2023; 70(Suppl. 1): 7-26. doi: <https://doi.org/10.1016/j.endien.2022.11.006> (último acceso sept. 2024).