

Mucho cuidado si ves aparecer la «aleta de tiburón»

Emilio Blanco-López¹, Ignacio Sánchez-Pérez¹, Alfonso Freites-Esteves¹, Giulio D'Ascoli, Laura Esteban-Lucía¹

Servicio de Cardiología, Unidad Hemodinámica, Hospital General Universitario de Ciudad Real, Ciudad Real, España

Recibido: 02/06/2024

Aceptado: 07/11/2024

En línea: 31/12/2024

Citar como: Blanco-López E, Sánchez-Pérez I, Freites-Esteves A, D'Ascoli G, Esteban-Lucía L. Mucho cuidado si ves aparecer la «aleta de tiburón». Rev Esp Casos Clin Med Intern (RECCMI). 2024 (diciembre); 9(3): 140-142. doi: <https://doi.org/10.32818/reccmi.a9n3a11>.

Cite this as: Blanco-López E, Sánchez-Pérez I, Freites-Esteves A, D'Ascoli G, Esteban-Lucía L. Beware of the "shark fin pattern". Rev Esp Casos Clin Med Intern (RECCMI). 2024 (December); 9(3): 140-142. doi: <https://doi.org/10.32818/reccmi.a9n3a11>.

Autor para correspondencia: Emilio Blanco-López. emilioblanco96@gmail.com

Palabras clave

- Electrocardiograma
- Patrón de «aleta de tiburón»
- Síndrome coronario agudo

Keywords

- Electrocardiogram
- Shark fin pattern
- Acute coronary syndrome

Resumen

El electrocardiograma (ECG) continúa siendo la herramienta diagnóstica fundamental para guiar el manejo terapéutico de pacientes con sospecha de síndrome coronario agudo (SCA). Además del ascenso del segmento ST, existen patrones electrocardiográficos que, por implicar alto riesgo, requieren el planteamiento de una estrategia de revascularización precoz. Describimos el caso de un paciente que consultó por clínica anginosa, objetivándose en el ECG el denominado patrón de «aleta de tiburón».

Abstract

The electrocardiogram continues playing a crucial role in the diagnosis and treatment of patients with suspicion of acute coronary syndrome. Apart from the ST segment elevation, there are some electrocardiographic patterns that are associated to worse prognosis, making necessary a faster reperfusion strategy. We present the case of a man who was admitted to the hospital for an episode of acute chest pain, presenting a curious electrocardiographic pattern commonly named "shark fin pattern".

Puntos destacados

- El patrón electrocardiográfico de «aleta de tiburón» es una forma infrecuente de presentación del síndrome coronario agudo (SCA).
- Su reconocimiento es fundamental para plantear estrategias de revascularización más prioritarias y un manejo más agresivo, ya que implica peor pronóstico.

Introducción

El infarto agudo de miocardio constituye el síndrome cardiovascular agudo más frecuente, suponiendo una de las principales causas de morbilidad a nivel mundial. En este escenario, el ECG juega un papel fundamental, representando la piedra angular que guía tanto el diagnóstico como el manejo terapéutico, que en algunos casos ha de realizarse de manera emergente. A continuación, presentamos el particular caso de un varón de 78 años que consultó en Urgencias por dolor torácico, objetivándose un infrecuente patrón electrocardiográfico.

Caso clínico

Antecedentes

Varón de 78 años con factores de riesgo cardiovascular: hipertensión arterial, dislipemia, sobrepeso y tabaquismo activo de un paquete diario; sin cardiopatía conocida ni otros antecedentes de interés.

Enfermedad actual

El paciente fue derivado en UVI móvil al servicio de Urgencias hospitalario desde su centro de salud, donde consultó por un cuadro de dolor centro-torácico, opresivo, irradiado a la región mandibular y acompañado de cortejo vegetativo en forma de diaforesis, de unos 20 minutos de duración. El paciente refería episodios autolimitados similares los días previos, aunque en esta ocasión de mayor intensidad y asociado a un episodio sincopal del cual no había sido consciente.

Exploración física

A su llegada a Urgencias, la exploración física mostró una frecuencia cardiaca de 60 lpm, tensión arterial de 169/89 mmHg y saturación de oxígeno de 98% basal. La auscultación cardiopulmonar fue rítmica, sin soplos y con murmullo vesicular conservado. El paciente presentaba aceptable estado general y se encontraba asintomático para dolor torácico (bajo tratamiento con nitroglicerina en perfusión intravenosa), eupneico en reposo y sin focalidad neurológica.

Pruebas complementarias, evolución y diagnóstico

Se realizó ECG, que mostraba un ritmo sinusal a 60 lpm, eje normal, QRS estrecho y alteraciones de la repolarización con ondas T negativas en V1-V2 y aVL, sin otros datos de isquemia aguda (**figura 1**). En la analítica de sangre, destacó una troponina T ultrasensible de 107 ng/L y un NT-proBNP de 650 pg/mL, sin otros hallazgos significativos. La radiografía de tórax resultó anodina.

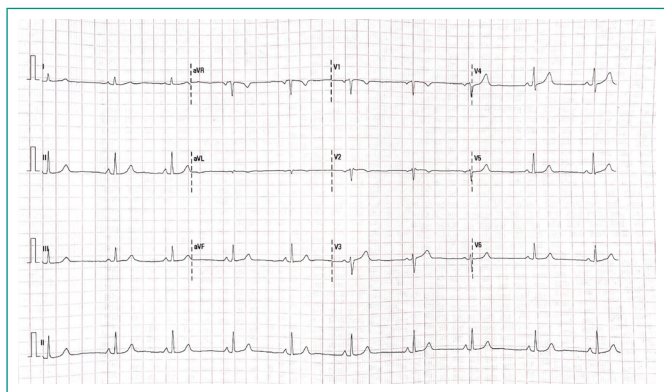


Figura 1. Electrocardiograma de 12 derivaciones a la llegada del paciente a urgencias (sin dolor torácico).

Ante los mencionados hallazgos, se avisó para valoración cardiológica, durante la cual, el paciente comenzó súbitamente con dolor torácico de idénticas características al previamente descrito e impresión de mal estado general. Se repitió ECG, que en este caso mostró un ritmo sinusal a 95 lpm, extrasístola ventricular con morfología de bloqueo de rama derecha y eje superior, y en las derivaciones precordiales V1-V5 destacó una llamativa fusión del QRS-ST-T que daba lugar a una onda única de polaridad positiva y morfología triangular, conocida como *shark fin pattern* o patrón de «aleta de tiburón» (figura 2). En ese momento se realizó POCUS a pie de cama que mostraba alteraciones de la contractilidad segmentaria (hipocinesia/acinesia) restringidas a nivel anterior y anteroseptal desde segmentos basales hasta apicales, correspondientes con el territorio anatómico de la arteria descendente anterior (DA) (vídeo 1). Ante la sospecha de SCA con elevación del ST (SCACEST), se administró doble carga antiagregante, se aumentó el ritmo de infusión de la perfusión de nitroglicerina y se contactó con Hemodinámica para activar código infarto.

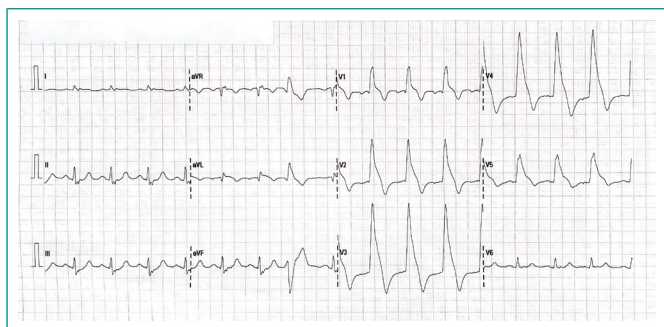
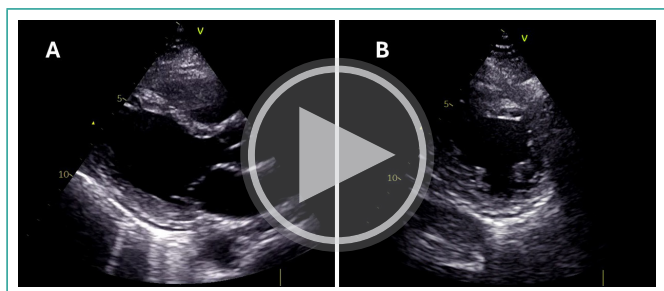


Figura 2. Electrocardiograma de 12 derivaciones durante el episodio de dolor torácico en urgencias. *Shark fin pattern* o patrón de «aleta de tiburón» en precordiales (V1-V5).



Vídeo 1. POCUS. Planos paraesternal longitudinal (A) y transversal (B) que muestran alteraciones de la contractilidad segmentaria a nivel anterior y anteroseptal (basal-medio-apical).

En la coronariografía se objetivó, a nivel de la DA proximal, una placa aterosclerótica complicada con aspecto de úlcera y abundante material trombótico

suboclusivo, que condicionaba un flujo distal lento –TIMI 2– (figura 3). Inmediatamente tras el paso de guía a través de la lesión, se produjo oclusión arterial y episodio de fibrilación ventricular (FV) con parada cardiorrespiratoria, que requirió una desfibrilación con 360 J (efectiva). A continuación, se procedió a la angioplastia primaria mediante tromboaspiración (obteniendo abundante material trombótico) y posterior implante de un *stent* directo farmacológico de 4 x 12 mm, quedando buen resultado angiográfico y flujo distal TIMI 3 (vídeo 2).

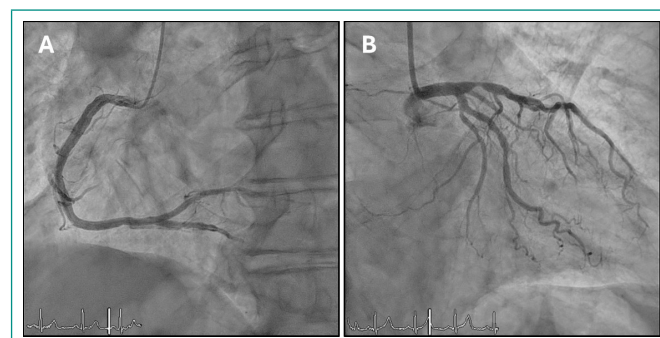
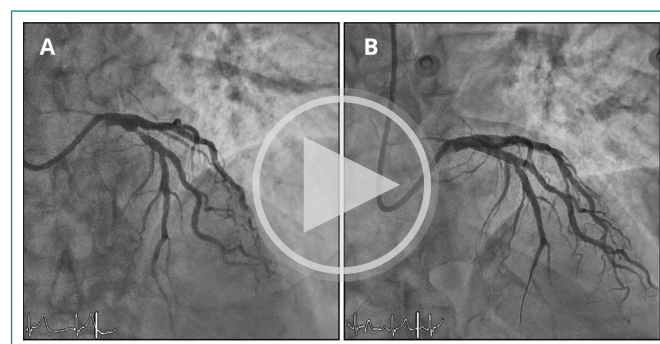


Figura 3. Árbol coronario derecho (A) e izquierdo (B) con imagen de placa aterosclerótica complicada con aspecto de úlcera y abundante material trombótico suboclusivo en DA proximal.



Vídeo 2. Aspecto angiográfico de la lesión responsable en DA proximal pre (A) y post (B) angioplastia primaria. Buen resultado angiográfico final y flujo distal TIMI 3.

Tras ingreso en UCI, se realizó ecocardiograma transtorácico que mostró nuevamente alteraciones de la contractilidad segmentaria en territorio de DA, condicionando una fracción de eyección del ventrículo izquierdo ligeramente reducida (45%), sin otros hallazgos. También se completó la seriación enzimática, obteniendo un pico de troponina T de 635 ng/L, que confirmó el diagnóstico definitivo de infarto agudo de miocardio (IAM) con elevación transitoria del ST.

Durante su estancia en planta, la evolución del paciente resultó favorable, sin recurrencia de eventos arrítmicos y progresiva mejoría de la situación clínica y hemodinámica. Se completó el estudio y se ajustó el tratamiento, pudiendo ser dado de alta a su domicilio a los pocos días.

Discusión y conclusiones

El ECG de 12 derivaciones sigue representando la herramienta diagnóstica fundamental ante la sospecha de SCA. De hecho, las últimas guías de práctica clínica recomiendan que, ante cualquier paciente que consulte por clínica compatible con SCA, se realice (y sea interpretado por personal cualificado), un ECG en los primeros diez minutos desde su llegada¹.

Su importancia radica en que, en función de la presencia o ausencia de elevación del segmento ST, los pacientes se asignarán a dos procesos diagnóstico-terapéuticos bien diferenciados: mientras que los primeros requerirán de un tratamiento de reperfusión emergente, en aquellos sin ascenso del ST, por lo



Patrón de «aleta de tiburón»		
Imagen ECG		
Características	Elevación descendente del segmento ST ≥ 2 mm en precordiales derechas (V1-V3), seguida de ondas T negativas.	Onda única de amplitud ≥ 1 mV, morfología triangular y polaridad positiva formada por la fusión de los complejos QRS-ST-T en las derivaciones que exploran la región isquémica.
Patología	Síndrome de Brugada (patrón tipo I)	Síndrome coronario agudo de alto riesgo / Enfermedad vasoespástica coronaria

Tabla 1. Diagnóstico diferencial del patrón de «aleta de tiburón».

general, se podrá optar por una estrategia de revascularización menos prioritaria. Esto tiene que ver con que la elevación del segmento ST constituye el signo más sensible de oclusión coronaria aguda.

Sin embargo, existen patrones electrocardiográficos que, sin cursar necesariamente con elevación persistente del ST, podrían traducir oclusión coronaria y/o isquemia grave, haciendo necesaria la puesta en marcha de un tratamiento de reperusión urgente. Entre todos ellos, hay que hacer especial mención al denominado patrón de «aleta de tiburón» o *shark fin pattern*, que es el que desarrolla el protagonista de este caso clínico.

Si bien es cierto que, por lo general, solemos asociar el patrón de «aleta de tiburón» con la elevación descendente del ST en precordiales derechas típica del patrón tipo 1 del síndrome de Brugada², este nombre también se utiliza para hacer referencia a un patrón no tan conocido pero altamente sugestivo de isquemia grave.

El *shark fin pattern* consiste en una onda única, gigante (amplitud ≥ 1 mV), de morfología triangular y polaridad positiva que se forma por la fusión del complejo QRS, con el segmento ST y la onda T en aquellas derivaciones que exploran la región isquémica, dando lugar a esta morfología tan peculiar que recuerda a la aleta de un tiburón^{3,4} y que conviene diferenciar del descrito en relación al síndrome de Brugada (tabla 1).

Son varios los estudios que han analizado la prevalencia e implicaciones pronósticas de este patrón. El más importante de ellos fue un estudio italiano que reclutó a 428 pacientes con diagnóstico de IAMCEST, identificando a aquellos que presentaban el mencionado patrón. En este estudio⁵, la prevalencia fue de tan solo el 1,4%, sin embargo, su presencia se asoció, de forma estadísticamente significativa, a peor pronóstico en forma de mayor mortalidad intrahospitalaria a expensas de una mayor tasa de desarrollo de *shock* cardiogénico. Por lo general, este patrón se asoció con amplios territorios afectados por la isquemia como consecuencia de lesiones oclusivas o subocclusivas de segmentos proximales de las principales arterias coronarias. Además, estos pacientes se caracterizaron por presentar inestabilidad hemodinámica y eléctrica, con mayor tasa de arritmias ventriculares y de requerimiento de soporte mecánico en comparación con el resto de los pacientes que ingresaban por IAMCEST.

En el caso que se ha presentado previamente, el paciente presentó una evolución favorable. Sin embargo, la forma de presentación clínica fue con síncope, posterior parada cardíaca recuperada por FV y disfunción ventricular

post revascularización. Todo ello pone de manifiesto que, pese a tratarse un patrón electrocardiográfico poco común, sería fundamental concienciar a los profesionales acerca de la importancia de su reconocimiento para, en caso de identificarlo, poner en marcha estrategias terapéuticas más agresivas⁶ y rápidas y, de esta forma, minimizar la agresividad del «tiburón».

Financiación, conflicto de intereses y consentimiento informado

El presente trabajo no ha recibido ayudas específicas provenientes de agencias del sector público, sector comercial o entidades sin ánimo de lucro. Los autores declaran carecer de conflicto de intereses y disponen de la autorización o consentimiento informado de los involucrados en este caso.

Bibliografía

- Byrne RA, Rossello X, Coughlan JJ, Barbato E, Berry C, Chieffo A, et al. ESC Scientific Document Group. 2023 ESC Guidelines for the management of acute coronary syndromes. *Eur Heart J*. 2023; 44(38): 3720-3826. doi: <https://doi.org/10.1093/eurheartj/ehad191> (último acceso nov. 2024).
- Rodríguez-Muñoz, D, del Val-Martín, D, Zamorano Gómez JL. Síndrome de Brugada. *Medicine*. Programa de Formación Médica Continuada Acreditado. 2017; 12(38): 2282-2285. doi: <https://doi.org/10.1016/j.med.2017.07.004> (último acceso nov. 2024).
- Jaiswal AK, Shah S. Shark fin electrocardiogram: a deadly electrocardiogram pattern in ST-elevation myocardial infarction (STEMI). *Cureus*. 2021; 13(6): e15989. doi: <https://doi.org/10.7759/cureus.15989> (último acceso nov. 2024).
- Ono R, Iwahana T, Kato H, Aoki K, Kobayashi Y. Shark fin sign. *Am J Med*. 2024; 137(2): e35-37. doi: <https://doi.org/10.1016/j.amjmed.2023.10.004> (último acceso nov. 2024).
- Cipriani A, D'Amico G, Brunello G, Perazzolo Marra M, Migliore F, Cacciavillani L, et al. The electrocardiographic "triangular QRS-ST-T waveform" pattern in patients with ST-segment elevation myocardial infarction: incidence, pathophysiology and clinical implications. *J Electrocardiol*. 2018; 51(1): 8-14. doi: <https://doi.org/10.1016/j.jelectrocard.2017.08.023> (último acceso nov. 2024).
- Hasibuan FS, Intan RE, Wilujeng HRT, Octora TN, Dharmajati BB, Gandi P, et al. Triangular QRS-ST-T waveform electrocardiographic pattern in acute myocardial infarction: a case report from a limited-resources hospital. *Am J Case Rep*. 2020; 21: 1-6. doi: <https://doi.org/10.12659/AJCR.926360> (último acceso nov. 2024).